

PROVA NACIONAL DE ACESSO PROVA PILOTO 2018 – Parte II

Por favor, leia atentamente as seguintes instruções antes de iniciar a Prova.

A Prova terá início quando o vigilante da Prova o indicar e tem a duração de 240 minutos sendo ministrada em duas partes de realização obrigatória, I e II, com a duração de 120 minutos cada. Existirá um intervalo de até 60 minutos entre a primeira e a segunda partes.

Por favor tome em atenção que a folha de respostas da primeira parte será recolhida antes do intervalo e de que não voltará a ter acesso à mesma.

Antes de iniciar a prova verifique se:

- a) O enunciado da Prova que recebeu dos vigilantes tem 48 páginas;
- b) A numeração sequencial dos itens está correta;
- c) Inclui a tabela de valores laboratoriais de referência.

As respostas serão dadas em folha própria, que será rubricada por um vigilante da Prova, devendo os candidatos **utilizar, preferencialmente, esferográfica com tinta de cor PRETA.**

No topo da folha de respostas assinale a versão da Prova com um X no retângulo correspondente à mesma.

EXAME A B C

O destacável da folha de respostas já se encontra preenchido com o local, o nome e o número de identificação fiscal (NIF). Por favor **assine o destacável** na linha destacada para o efeito.

Caso os seus dados pessoais não se encontrem corretos, por favor alerte o vigilante da Prova antes do início da mesma para que lhe seja fornecida uma nova folha de respostas. No destacável desta nova folha deverá preencher o local, o seu nome completo e o respetivo NIF e deverá assinar a mesma.

A sua folha de respostas encontra-se identificada com um código de barras bidimensional único (QR Code) que se encontra no topo da folha e do destacável. Este código **não pode ser rasurado ou danificado.**

Para efetuar a sua resposta, bem como **correções na folha de respostas**, proceda do seguinte modo:

Para assinalar uma resposta como certa, marque um X no retângulo correspondente à mesma na folha de respostas.	<input type="checkbox"/>
Se pretender anular uma resposta, coloque dois traços horizontais sobre o X da mesma.	<input type="checkbox"/>
Se pretender que seja dada como certa uma resposta já anulada, marque um X no lado direito do retângulo respetivo, no espaço sublinhado previsto para o efeito.	<input type="checkbox"/> <u> </u> X

São consideradas **NULAS**:

- 1) As perguntas com mais de uma resposta assinalada ou respondidas de forma equívoca;
- 2) As respostas em que o X exceda os limites do retângulo;
- 3) As respostas assinaladas com sinais que não os acima indicados.

Não utilize borracha ao efetuar as correções na folha de respostas. Se for necessário pode substituir a folha de respostas, devendo, para tanto, solicitar uma nova folha a um vigilante da Prova, devolvendo ao mesmo, neste caso, a folha a inutilizar. No destacável desta nova folha deverá preencher o local, o nome completo e o NIF e deverá assinar a mesma.

A folha de resposta não deverá conter quaisquer outros elementos sob pena de anulação da respetiva Prova.

PNA Prova Piloto

Exame – B Parte II

2018

76. É-lhe pedido para observar um homem de 96 anos de idade que está num lar de idosos. O enfermeiro assistente refere que o doente tem comido mal e que perdeu o interesse em viver. Já esteve internado no hospital três vezes por pneumonia e desidratação. Quando observa o doente ele diz que deseja morrer. O seu único familiar vivo é uma irmã, que reside no mesmo lar de idosos.

Qual dos seguintes é o próximo passo mais apropriado?

- (A) Emitir instruções de «não reanimar» e «medidas de conforto apenas».
- (B) Orientar para consulta de psiquiatria.
- (C) Perguntar ao doente porque é que quer morrer.
- (D) Realizar o MMSE (*Mini-Mental State Examination*).
- (E) Saber se a irmã é a sua procuradora de cuidados de saúde.

77. Um recém-nascido de 2 semanas de vida é internado no hospital por história, de dois dias, de vômitos persistentes em jato, que surgem logo depois de se ter alimentado. O recém-nascido só faz leite materno e tinha estado previamente bem. Nasceu com 38 semanas de gestação por parto eutócico, sem complicações. O peso ao nascimento foi de 3170 g. Os sinais vitais são temperatura 36,0°C, frequência cardíaca 160/min, frequência respiratória 40/min e pressão arterial 70/30 mm Hg. Ao exame físico revela depressão da fontanela. O sinal da prega cutânea está presente e as mucosas estão secas. O abdómen está deprimido e a palpação revela uma massa de 2 cm no quadrante superior direito.

Qual dos seguintes é o próximo passo mais adequado na gestão desta situação?

- (A) Administração de antibioterapia de largo espectro.
- (B) Administração endovenosa de fluidos.
- (C) Análise de urina.
- (D) Piloromiotomia.
- (E) Raio-X do abdómen.

78. Uma mulher de 72 anos de idade, que está no hospital, após cateterização cardíaca no dia anterior, com colocação de *stent* na artéria descendente anterior esquerda por enfarte agudo do miocárdio, inicia gonalgia direita com aumento marcado do tamanho do joelho. Ela classifica a dor no joelho com 9 pontos numa escala de 10 pontos. A história médica inclui doença renal crônica, doença coronária, diabetes mellitus do tipo 2 e úlcera péptica. Está medicada com metoprolol, insulina, pantoprazol e ácido acetilsalicílico (100 mg) diariamente. Os sinais vitais são temperatura 37,6°C, frequência cardíaca 62/min, frequência respiratória 14/min e pressão arterial 140/70 mm Hg. A oximetria de pulso em ar ambiente revela saturação de oxigênio de 97 %. A auscultação pulmonar é normal. O exame cardíaco revela frequência cardíaca regular e rítmica. O joelho direito está marcadamente edemaciado, eritematoso, doloroso e quente; a doente mantém o joelho direito em flexão a 30 graus e apresenta sinais de derrame articular moderado. Realiza-se artrocentese e a análise do líquido revela contagem de neutrófilos de 50 000/mm³ e presença de cristais em forma de agulha.

Os resultados dos outros estudos laboratoriais foram os seguintes:

Soro		Sangue	
Ureia	49 mg/dL	Hematócrito	34 %
Creatinina	3,2 mg/dL	Hemoglobina	11,0 g/dL
Na ⁺	142 mEq/L	Leucócitos	14 000/mm ³
K ⁺	3,9 mEq/L	Plaquetas	203 000/mm ³
Cl ⁻	104 mEq/L		
HCO ₃ ⁻	22 mEq/L		

Qual das seguintes farmacoterapias é a mais apropriada?

- (A) Alopurinol.
- (B) Cefazolina.
- (C) Colchicina.
- (D) Ibuprofeno.
- (E) Prednisolona.

79. Um homem de 71 anos de idade, reformado de uma refinaria petrolífera, recorre ao serviço de urgência, às duas da manhã, devido a incapacidade de urinar nas últimas seis horas. Refere que tem tido desconforto abdominal, diminuição do fluxo urinário e sensação de esvaziamento incompleto ao longo dos últimos quatro meses. Os sinais vitais são temperatura 36,5°C, frequência cardíaca 103/min e pressão arterial 140/90 mm Hg. O abdómen inferior é ligeiramente doloroso à palpação e a bexiga consegue ser percutada 2 cm abaixo do umbigo. O exame retal revela uma próstata aumentada, firme e de consistência normal ao toque. O exame neurológico não revela alterações.

Qual dos seguintes é o passo inicial mais adequado na gestão deste doente?

- (A) Inserir algália.
- (B) Internar o doente em unidade de curta duração para observação.
- (C) Programar uma urografia endovenosa.
- (D) Realizar cistostomia suprapúbica e drenar a bexiga.
- (E) Requisitar cistouretrografia retrógrada.

80. Uma mulher de 77 anos de idade é trazida ao serviço de urgência por desenvolvimento súbito de confusão. Tem história de hipertensão arterial, diabetes mellitus do tipo 2 e dislipidemia. Está medicada com lisinopril uma vez por dia, amlodipina 5 mg uma vez por dia, metformina 1000 mg duas vezes por dia e sitagliptina 50 mg uma vez por dia. Há uma semana, o seu médico assistente medicou-a com furosemida 40 mg por dia devido ao aparecimento de edema nos tornozelos bilateralmente. Os sinais vitais são temperatura 36,6°C, frequência cardíaca 105/min, frequência respiratória 13/min e pressão arterial 69/45 mm Hg. Não se observa turgescência jugular. A auscultação cardíaca revela batimentos rítmicos e taquicardia. A auscultação pulmonar não revela alterações. Observa-se edema ligeiro de ambos os tornozelos. O exame neurológico não revela sinais de focalização. A glicemia capilar é de 165 mg/dL. A doente urinou 75 mL desde que foi admitida há seis horas.

Qual das seguintes é a explicação mais provável para a condição desta doente?

- (A) Cetoacidose diabética.
- (B) Desidratação hiperosmolar.
- (C) Embolia da artéria pulmonar.
- (D) Lesão renal aguda.
- (E) Oclusão vascular cerebral.

81. Um homem de 69 anos de idade vem a uma consulta de seguimento por neoplasia prostática metastizada. Não existem mais tratamentos disponíveis para a neoplasia e o doente foi recentemente admitido numa unidade de cuidados continuados. Na consulta o doente refere: «Nas últimas seis semanas tenho-me sentido mais cansado do que o habitual e estou sem energia. Tenho dormido bem, mas não tenho tido muito apetite.» Refere não ter dor significativa. Não se encontra a fazer nenhuma medicação. Ao exame físico observa-se um homem caquético. Os sinais vitais são temperatura 36,5°C, frequência cardíaca 78/min e pressão arterial 135/85 mm Hg. Ao exame neurológico apresenta-se vigil e orientado. Não existe evidência de ideação suicida. Refere ainda: «Ainda tenho prazer em passear no meu jardim e estou ansioso pela visita da minha neta com 5 anos que cá vem no próximo mês.»

Qual dos seguintes é o passo mais apropriado a seguir?

- (A) Iniciar terapêutica com amitriptilina.
- (B) Iniciar terapêutica com sertralina.
- (C) Iniciar terapêutica com trazodona ao deitar.
- (D) Manter o suporte emocional.
- (E) Solicitar colaboração de psiquiatria.

82. Uma rapariga de 19 anos de idade recorre à sua consulta por apresentar edemas articulares associados ao aparecimento de *rash* malar e alopecia.

Qual dos seguintes estudos analíticos poderá mais provavelmente apoiar a confirmação de um diagnóstico?

- (A) Anticorpo anticitoplasma do neutrófilo (ANCA).
- (B) Anticorpo antinuclear (ANA).
- (C) Anticorpo antimitocondrial.
- (D) Anticorpo proteico ribonuclear (anti RNP).
- (E) Fator reumatoide.

83. Uma mulher de 53 anos de idade, gesta 2, para 2, regressa ao consultório médico para consulta de seguimento, seis meses após ser submetida a mastectomia esquerda com esvaziamento ganglionar como tratamento para cancro da mama positivo para recetor dos estrogénios à esquerda. Refere que, desde a cirurgia, se sente cansada e fraca. O último período menstrual foi há dois anos. Tem diabetes mellitus do tipo 2 tratada com glicazida e hipertensão arterial bem controlada com hidroclorotiazida. É alérgica à penicilina e tetraciclina. Ela tem 163 cm de altura e pesa 57 kg; IMC 22 kg/m². Os sinais vitais são normais. O exame físico mostra cicatriz no hemitórax esquerdo.
- Prescreve terapia com tamoxifeno. A doente pergunta: «Qual a reação adversa que devo esperar com esta medicação?»

Qual das seguintes reações adversas do tamoxifeno é a mais provável de ocorrer nesta mulher?

- (A) Afrontamentos.
 - (B) Aumento da lubrificação vaginal.
 - (C) Aumento da perda óssea vertebral.
 - (D) Aumento da pressão arterial.
 - (E) Diminuição da resistência à insulina.
84. Uma mulher de 39 anos de idade recorre ao serviço de urgência com queixas de tontura desde que acordou esta manhã. Quando fecha os olhos melhora, retornando a queixa quando os abre. Refere ainda algum enjoo. Tem antecedentes de depressão e anorexia nervosa. Há duas semanas teve um diagnóstico de otite média aguda no ouvido direito, medicada com antibiótico. Está medicada cronicamente com alprazolam. Os sinais vitais são temperatura axilar 36,1°C, frequência cardíaca 86/min, frequência respiratória 19/min e pressão arterial 118/79 mm Hg. A saturação de oxigénio em ar ambiente é de 99 %. Ela tem 167 cm de altura e pesa 59 kg; IMC 21 kg/m². Na aparência global a doente apresenta-se com bom estado geral, ansiosa. As mucosas estão coradas e hidratadas. Sem aparente perda auditiva. A orofaringe não apresenta alterações. Nas manobras de teste da oculomotricidade é notado nistagmo horizontal, que se extingue facilmente quando se pede ao doente para fixar o olhar num ponto. Sem outras alterações nas restantes provas de função cerebelar, força e tónus muscular ou reflexos osteotendinosos.

Qual dos seguintes é o próximo passo mais adequado na gestão desta doente?

- (A) Medicação com metoclopramida.
- (B) Referenciar a ORL.
- (C) Referenciar a psiquiatra.
- (D) Requisitar audiograma.
- (E) TC cerebral.

85. Um homem de 72 anos de idade é trazido ao serviço de urgência pela sua esposa por dor abdominal com aumento progressivo nos últimos dois dias. Refere ter completado há três semanas o quinto ciclo de um esquema de quimioterapia agressivo para um linfoma de Burkitt. A esposa refere: «O meu marido insiste que vai vencer este linfoma e diz que quer tentar todas as opções de tratamento disponíveis.» Os sinais vitais na admissão são temperatura 37,2°C, frequência cardíaca 120/min, frequência respiratória 16/min e pressão arterial 100/60 mm Hg. Ao exame físico apresenta-se caquético com icterícia esclerótica moderada. À palpação abdominal identifica-se massa de 10 cm no quadrante superior direito. O doente está vigil e orientado no tempo, espaço e pessoa. A TC abdominal mostra uma massa volumosa com origem nos gânglios linfáticos periportais e linfadenopatias retroperitoneais em estado avançado.

Qual dos seguintes é o passo mais apropriado na gestão deste doente?

- (A) Abordar a esposa no sentido de ponderar a admissão numa unidade de cuidados continuados.
- (B) Programar drenagem biliar trans-hepática percutânea.
- (C) Questionar o doente se pretende instituir ordens de não reanimar (DNR) e de não entubar.
- (D) Questionar o doente sobre quais são as suas expectativas para o seu futuro.
- (E) Solicitar colaboração de psiquiatria no sentido de avaliar a capacidade de decisão do doente para questões médicas.

86. Um adolescente de 16 anos de idade vem ao consultório médico para exame físico no contexto de avaliação de aptidão para prática desportiva. O exame físico é normal. Os resultados da análise da urina são os seguintes:

Cor	Escura/cor vinho do Porto
pH	5,5
Densidade	1,030
Glicose	Negativo
Proteínas, total	2+
Corpos cetónicos	Negativo
Sangue	Fortemente positivo
Leucócitos	15/campo
Eritrócitos	> 100/campo
Microscopia	Negativo para bactérias

Estes resultados laboratoriais são mais provavelmente indicativos de qual dos seguintes?

- (A) Glomerulonefrite.
- (B) Hemólise.
- (C) Infeção.
- (D) Síndrome nefrótica.
- (E) Trauma renal.

87. Um homem de 56 anos recorre ao serviço de urgência por queixas de tosse seca, mialgias, toracalgia direita e dispneia para esforços moderados desde há um dia. Tem antecedentes de dislipidemia, tabagismo, obesidade e acidente vascular cerebral transitório três anos antes. Medicado cronicamente com atorvastatina e ácido acetilsalicílico. Os sinais vitais são temperatura axilar 38,7°C, frequência cardíaca 105/min, frequência respiratória 23/min e pressão arterial 132/85 mm Hg. A saturação de oxigénio em ar ambiente é de 91 %. Na aparência global está com ar doente, sudorético, polipneico sem tiragem ou recurso aos músculos acessórios da respiração. Na percussão do tórax nota-se macicez na base do pulmão direito. Na auscultação pulmonar apresenta diminuição do murmúrio vesicular na base direita com aumento da transmissão de sons vocais. Sem outras alterações no exame físico.

Qual dos seguintes é o próximo passo mais apropriado na gestão deste doente?

- (A) Antibioterapia.
- (B) Fluidoterapia.
- (C) Intubação orotraqueal.
- (D) Monitorização hemodinâmica.
- (E) Oxigenoterapia.

88. Um menino de 21 meses de idade, que não conhecia anteriormente, é trazido ao consultório médico pela mãe para avaliação de um exantema. A mãe refere: «Estas lesões começaram há dois dias. Ele está a ter cada vez mais destas borbulhas pequeninas. Não sabia o que eram mas estou preocupada porque ele está sempre a rebentá-las. Ele aparenta estar bem, exceto que está mais sonolento do que o habitual.» Os sinais vitais, agora, são temperatura 38,0°C, frequência cardíaca 110/min e frequência respiratória 32/min. A criança pesa 12 kg (P75). Ao exame físico, a criança está alerta, razoavelmente confortável e tem múltiplas lesões papulares e vesiculares consistentes com varicela na face, tronco e dorso.

Além de informar a mãe que a criança tem varicela, qual das seguintes respostas é a mais apropriada?

- (A) «Algumas vezes as crianças desenvolvem febres altas e vomitam. Se lhe dermos a vacina hoje, vamos encurtar o curso da doença.»
- (B) «Deveríamos dar a vacina a qualquer criança ou adulto que tenha tido contacto com a criança em vossa casa.»
- (C) «Podemos prescrever paracetamol para a febre e um anti-histamínico para o prurido.»
- (D) «Por favor saia por esta porta lateral para que não contamine ninguém na sala de espera.»
- (E) «Teria preferido que tivesse discutido isto com a enfermeira via telefone. Neste consultório normalmente não vemos crianças com varicela porque usamos as mesmas salas para examinar recém-nascidos.»

89. Uma mulher de 38 anos de idade primigesta vem ao consultório médico para visita pré-natal de rotina às 36 semanas de gestação. A gravidez tem corrido com normalidade e os resultados dos estudos laboratoriais pré-natais são normais. Hoje depois do exame físico, ela descreve edema progressivamente crescente e cefaleias nos últimos dois dias sem melhoria com o paracetamol. A grávida tem 162 cm de altura e pesa 69 kg. Os sinais vitais são temperatura 37,1°C, frequência cardíaca 76/min, frequência respiratória 18/min e pressão arterial 130/90 mm Hg. A auscultação pulmonar é normal. O exame cardíaco revela ritmo regular e rítmico; não se ouvem sopros. Não há dor à palpação abdominal. Observa-se edema 1+ em todas as extremidades. A altura uterina é 36 cm. A frequência cardíaca fetal é 150/min. A análise de urina revela proteínas 1+. Você registra um aumento de 2 kg de peso nas duas últimas semanas e expressa-lhe a sua preocupação de pré-eclampsia eminente. Recomenda-lhe oito horas de sono à noite e repouso na cama pelo menos duas horas de manhã e duas horas de tarde. A mulher expressa preocupação relativamente ao aumento do período de repouso uma vez que tem um projeto de trabalho muito importante para terminar daqui a uma semana. Ela promete que seguirá as instruções após este prazo. Ela diz: «Se eu não trabalhar pelo menos 10-12 horas por dia neste projeto, serei despedida.»

Qual das seguintes respostas a esta incapacidade de cumprir o seu conselho é a mais apropriada?

- (A) «Como se sentirá se este projeto causar danos no seu filho?»
- (B) «É importante que tenha algum repouso.»
- (C) «Não acha que vão compreender no seu emprego a importância desta gravidez para si?»
- (D) «Se não consegue seguir completamente estas recomendações vamos tentar encontrar uma solução de compromisso.»
- (E) «Tem de assinar um termo de responsabilidade em como se recusa a seguir as recomendações clínicas.»

90. Uma mulher de 34 anos de idade vem ao consultório médico às 28 semanas de gestação. Ela refere que tem dores dorsais contínuas todas as noites, mas que pensa que não são contrações porque sente o útero mole nessas alturas. Ela nega desconforto urinário. Esta é a sua quinta visita pré-natal durante esta gravidez, que tem sido normal desde a visita inicial às 6 semanas após a última menstruação. Os testes laboratoriais são normais e o grupo sanguíneo é A, Rh-. Esta é a sua segunda gravidez. Há três anos deu à luz um recém-nascido saudável de 38 semanas de gestação.

Em relação às dores dorsais além de aconselhar exercício físico adequado, qual dos seguintes é o próximo passo mais apropriado?

- (A) Prescrever banhos de imersão quentes.
- (B) Recomendar medicação analgésica.
- (C) Requisitar cardiotocografia.
- (D) Requisitar raio-X da coluna vertebral.
- (E) Solicitar consulta de ortopedia.

91. Uma mulher de 36 anos de idade recorre ao serviço de urgência devido a história de cinco dias de dores tipo cólica no quadrante superior direito do abdômen, náuseas e vômitos intermitentes. Ela diz que as fezes se tornaram brancas. O marido refere que os olhos dela parecem amarelos. Ao exame físico está icterícia e tem dor à palpação profunda no quadrante superior direito do abdômen.

Qual dos seguintes é o próximo passo mais adequado na avaliação?

- (A) Ecografia abdominal.
- (B) Laparoscopia exploradora.
- (C) Lavagem peritoneal.
- (D) RM abdominal.
- (E) TC abdominal.

92. Uma mulher de 65 anos de idade recorre ao médico de família em outubro para uma consulta de rotina. Refere congestão nasal e uma ligeira cefaleia nos últimos dias. Não tem antecedentes pessoais significativos e não toma medicação habitual. O Programa Nacional de Vacinação encontra-se atualizado. A doente quer tomar a vacina da gripe e a anti-pneumocócica. Os sinais vitais são temperatura 37,0°C, frequência cardíaca 80/min, frequência respiratória 16/min e pressão arterial 130/85 mm Hg. O exame físico é normal.

Relativamente à vacinação nesta doente, qual é o passo mais apropriado neste momento?

- (A) Adiar a administração de ambas as vacinas até que o quadro de infeção das vias respiratórias superiores se resolva.
 - (B) Administrar ambas as vacinas hoje.
 - (C) Administrar a vacina antipneumocócica dentro de uma semana.
 - (D) Administrar a vacina antipneumocócica na próxima consulta de rotina.
 - (E) Administrar somente a vacina da gripe hoje.
93. Um adolescente de 14 de anos de idade vem à consulta para uma avaliação de aptidão física para a prática desportiva. Já não vem à consulta há três anos. A história médica passada é irrelevante. Tem tido dificuldades de aprendizagem, mas com bom aproveitamento escolar. Tem 175 cm de altura e pesa 50 kg. O IMC é de 16 kg/m². O paciente aparenta estar bem e confortável. Ao exame objetivo destaca-se um ligeiro acne facial e pêlo corporal mínimo. Apresenta membros longos e escoliose discreta. Destaca-se ainda ginecomastia e *pectus excavatum* ligeiro. A maturação sexual encontra-se no estadio 4 para o desenvolvimento de pêlo púbico e no estadio 1 para o desenvolvimento testicular.

Qual dos seguintes achados implica estudo adicional neste momento?

- (A) Dificuldade de aprendizagem.
- (B) Ginecomastia.
- (C) *Pectus excavatum*.
- (D) Pêlo corporal mínimo.
- (E) Testículos pequenos.

94. Uma mulher de 53 anos de idade recorre à consulta uma semana após ter terminado o terceiro curso de antibioterapia por um quadro de congestão nasal persistente com secreções nasais purulentas e hemáticas. Os sintomas começaram há três meses não respondendo a nenhuma da antibioticoterapia instituída. Nos últimos seis meses a doente apresentou ainda aftas persistentes, dor dos seios perinasais, mialgias e artralgias. Durante o último mês apresentou ainda uma tosse irritativa, não produtiva, hipersudorese noturna e febre. Teve uma perda ponderal de 4,5 kg no último ano. Tem 160 cm de altura e pesa 45 kg; IMC 18 kg/m². A mulher aparenta estar doente. Os sinais vitais são temperatura 37,2°C, frequência cardíaca 88/min, frequência respiratória 22/min e pressão arterial 130/80 mm Hg. Ao exame físico apresenta escorrência nasal sero-hemática, úlceras na cavidade oral e à auscultação pulmonar apresenta crepitações dispersas bilateralmente.

Os resultados do estudo analítico são os seguintes:

Sangue	
Hematócrito	30 %
Hemoglobina	11,0 g/dL
Leucócitos	11 000/mm ³
Neutrófilos	70 %
Linfócitos	30 %
MCHC	34 % Hb/célula
MCV	90 µm ³

Os eritrócitos são normocíticos e normocrômicos. O raio-X torácico mostra opacidades alveolares dispersas.

Qual dos seguintes anticorpos séricos é que, estando presente, mais provavelmente suportará a hipótese diagnóstica?

- (A) Anticorpo anticitoplasma do neutrófilo (ANCA).
- (B) Anticorpo antipeptídeo citrulinado (anti-CCP).
- (C) Anticorpo antiproteína P ribossomal.
- (D) Anticorpo anti-Smith (anti-Sm).
- (E) Anticorpo anti-ADN de cadeia dupla (anti-dsADN).

95. Uma mulher de 86 anos de idade encontra-se na clínica de hemodiálise. Tem realizado hemodiálise duas vezes por semana desde há dois anos. A doente tem diabetes mellitus e hipertensão arterial e está medicada com glibenclamida e captopril. Ela vive sozinha e tem dois filhos com quem se dá bem, mas que não vivem perto dela. Ela nega outros sintomas. No entanto, a fadiga progressiva está a tornar difícil a ida à clínica de hemodiálise. O exame físico revela uma mulher frágil que aparenta estar cronicamente doente. O exame do tórax não revela roncos ou crepitações. Os exames cardíaco e abdominal são normais. Não há evidência de edemas periféricos.

Os resultados dos exames laboratoriais são os seguintes:

Soro		Sangue	
K ⁺	3,8 mEq/L	Hemoglobina	9,2 g/dL
Ca ²⁺	9,2 mg/dL	Leucócitos	3200/mm ³
Mg ²⁺	2,1 mg/dL (N = 1,5 – 2,3)		

No final da consulta, ela pergunta se deve deixar de fazer hemodiálise.

Qual das seguintes respostas é a mais apropriada?

- (A) «Está a sentir-se deprimida?»
- (B) «Falou com os seus filhos sobre isto?»
- (C) «Isso é uma opção que algumas pessoas tomam.»
- (D) «Não, isso seria suicídio.»
- (E) «Porque pergunta isso?»

96. Uma mulher de 52 anos de idade com história de hipertensão arterial, osteoartrite e perturbação bipolar regressa hoje para uma consulta de seguimento no seu consultório. A medicação atual inclui paracetamol, díltiazem e lítio. Ela diz-lhe que se vai casar com o homem que conheceu há três semanas na igreja. Diz ainda: «Meu querido, ele é a melhor coisa que me aconteceu na vida. Sinto-me como se tivesse 25 anos outra vez. O casamento vai ser a melhor festa de sempre e quero que estejas presente.»

Qual das seguintes é a resposta mais apropriada?

- (A) «Está a ser muito irrealista. O que é que a sua família pensa disso?»
- (B) «Isso parece entusiasmante. Tem-se sentido com mais energia e menos necessidade de dormir ultimamente?»
- (C) «Obrigado, mas devido ao meu papel profissional não me devo envolver pessoalmente.»
- (D) «Obrigado, mas tem a certeza em relação a isto? Não o conhece há muito tempo.»
- (E) «Parabéns! Não sei se consigo ir, mas obrigado por pensar em mim.»

97. Numa consulta de rotina uma doente do sexo feminino de 54 anos pede-lhe para ver uma massa que apresenta no pescoço desde há três meses. Examina a área cuidadosamente e verifica a existência de um gânglio linfático, mole, móvel, não aderente aos planos profundos de aproximadamente 0,5 cm. Os sinais vitais são normais. A doente tem 162 cm de altura e pesa 56 kg; IMC 21 kg/m². O restante exame objetivo é normal.

Qual dos seguintes será a afirmação mais adequada a transmitir à doente relativamente a este achado?

- (A) «Não se preocupe, é um gânglio linfático de características normais.»
- (B) «Não se preocupe, não é cancro.»
- (C) «Não se preocupe, não há motivos para se preocupar.»
- (D) «Não se preocupe, todos temos massas destas.»
- (E) «Não se preocupe, vai desaparecer em poucos meses.»

98. Uma adolescente de 15 anos de idade é trazida ao consultório médico para a sua observação anual de vigilância. A menarca ocorreu aos 12 anos e o ciclo menstrual é regular. Ela é boa aluna e jogadora de basquetebol dedicada. A mãe diz que o treinador da rapariga notou que o seu ombro direito está mais alto do que o esquerdo.

Qual dos seguintes exames de rastreio de deformidades da coluna é o mais apropriado solicitar a esta doente?

- (A) Medição da amplitude de abertura de braços.
- (B) O teste de flexão anterior do tronco.
- (C) Raio-X da coluna vertebral.
- (D) Raio-X para determinar a idade óssea.
- (E) TC da coluna vertebral.

99. Uma mulher de 48 anos de idade recorre ao consultório médico por acordar frequentemente de noite a suar desde o último mês. Ela diz que só consegue dormir quatro a cinco horas de sono fragmentado. Refere também baixa energia, humor deprimido, falta de concentração e perda ponderal de 4 kg. Esta é a primeira vez na vida que tem estes sintomas. Os seus ciclos menstruais têm estado cada vez mais espaçados; o seu último período menstrual foi há 10 meses atrás. Há uma história familiar forte de osteoporose, mas não de doença cardiovascular ou cerebrovascular. O seu pai morreu de um tumor cerebral. A doente tem 162 cm de altura e pesa 57 kg; IMC 22 kg/m². Os sinais vitais são normais. O exame físico não revela qualquer alteração. A concentração de hemoglobina é 10,5 g/dL e o hematócrito 30 %. A mulher questiona se «é finalmente a menopausa» e se ela deve considerar a terapia hormonal de substituição, que ela prefere a tomar anti-depressivos.

Qual das seguintes respostas é a mais apropriada?

- (A) «A melhor opção é aguardar mais dois meses antes de iniciar medicação.»
- (B) «É necessário um antidepressivo para melhorar o seu humor nesta altura.»
- (C) «O risco de neoplasia maligna com estrogénios é elevado.»
- (D) «Pode-se experimentar a terapia hormonal de substituição e mais tarde um antidepressivo se necessário.»
- (E) «Vai experimentar um chá medicinal que é igualmente eficaz em reduzir os seus sintomas.»

100. Uma rapariga de 12 anos de idade é trazida ao consultório médico pela mãe para uma consulta de vigilância. A mãe trouxe-a, inicialmente, há duas semanas, após se ter queixado de «dores no estômago» na escola. O exame físico na altura não revelou qualquer alteração. As dores de estômago começaram no primeiro dia de aulas após as férias de Natal. Nessa altura, a doente tinha regressado de uma semana com o seu pai, a namorada deste e o filho de 8 anos da namorada do pai; os pais da doente estão divorciados há dois anos. Ela continua a ter dores de estômago associadas a náuseas mas sem vômitos e perdeu cinco dias de escola desde a consulta inicial. A mãe também refere que a doente insiste em dormir com ela na eventualidade de se sentir doente durante a noite. Os sinais vitais são normais. O exame físico, hoje, não mostra alterações.

Qual dos seguintes é o diagnóstico mais provável?

- (A) Perturbação de ansiedade generalizada.
- (B) Perturbação obsessivo-compulsiva.
- (C) Perturbação de ansiedade de separação.
- (D) Perturbação de ansiedade social.
- (E) Síndrome de *stress* pós-traumático.

101. Um homem de 35 anos de idade vem a uma consulta do seu médico assistente, no centro de saúde, devido a perda de peso de 5 kg e sensação de cansaço nos últimos cinco meses. O doente refere que é consumidor de heroína endovenosa há 10 anos. Tem por hábito partilhar seringas com outros consumidores do grupo onde se insere. Não tem história prévia de doenças graves e não toma qualquer medicação. Ao exame físico observa-se emagrecimento generalizado e placas nodulares hiperpigmentadas no rosto e tronco. Ele mede 170 cm de altura e pesa 53 kg; IMC 18 kg/m². Os sinais vitais são temperatura 37,0°C, frequência cardíaca 95/min, frequência respiratória 14/min e pressão arterial 118/72 mm Hg. As auscultações cardíaca e pulmonar não revelam alterações.

Os resultados dos exames laboratoriais revelaram o seguinte:

Hematócrito	35 %
Hemoglobina	12,5 g/dL
Leucócitos	3500/mm ³
Neutrófilos, segmentados	77 %
Neutrófilos, em banda	4 %
Linfócitos	17 %
Monócitos	2 %
Contagem de linfócitos T CD4+	180/mm ³
Plaquetas	172 000/mm ³
Velocidade de sedimentação eritrocitária	25 mm/h

Este doente está em maior risco de desenvolver qual dos seguintes quadros clínicos?

- (A) Anemia hemolítica.
- (B) Insuficiência renal.
- (C) Miocardite.
- (D) Tromboembolismo pulmonar.
- (E) Toxoplasmose cerebral

102. Uma mulher de 28 anos de idade vem a uma consulta no consultório do seu médico assistente devido a perda de peso de 4 kg e sensação de cansaço nos últimos seis meses. Ela tem tido apetite e aumentou a ingestão de alimentos. Tem tido sudorese excessiva e diarreia. Ela refere que se sente desconfortável em ambientes quentes. Não tem história prévia de doenças graves e não toma qualquer medicação. Ela mede 170 cm de altura e pesa 66,5 kg; IMC 23 kg/m². Os sinais vitais são temperatura 37,5°C, frequência cardíaca 105/min, frequência respiratória 14/min e pressão arterial 120/75 mm Hg. As auscultações cardíaca e pulmonar não revelam alterações.

Qual dos seguintes diagnósticos é o mais provável?

- (A) Fístula gastrointestinal.
- (B) Hipertireoidismo.
- (C) Perturbação de pânico.
- (D) Síndrome de cólon irritável.
- (E) Síndrome de má-absorção.

103. Um homem de 27 anos de idade com doença de Hodgkin terminou um ciclo completo de radioterapia. No primeiro ano de seguimento é detetado um nódulo linfático de grandes dimensões numa área previamente sujeita a tratamento.

Qual dos seguintes é o próximo passo mais adequado?

- (A) Informar o doente de que não é necessário qualquer tratamento.
- (B) Iniciar outro ciclo de radioterapia.
- (C) Iniciar quimioterapia.
- (D) Solicitar uma biópsia de medula óssea.
- (E) Solicitar uma biópsia do nódulo.

104. Um homem de 57 anos de idade, trabalhador da construção civil, vem ao serviço de urgência após queda no local de trabalho. Ele tem história de diabetes mellitus do tipo 2 há 10 anos. Refere que há vários anos sente instabilidade nos pés ao caminhar sobre as vigas de construção e também se queixa de uma sensação desagradável de queimor na planta de ambos os pés. O exame físico revela força muscular normal. Os reflexos tendinosos profundos estão normais em ambos os joelhos e ausentes nos tornozelos. Não tem sensação vibratória nos dedos dos pés ou tornozelos e a propriocepção está moderadamente diminuída nos dedos dos pés. O toque ligeiro e a sensibilidade dolorosa estão ligeiramente diminuídos nos pés e na metade inferior das pernas.

Dos seguintes níveis qual é o que melhor se relaciona com a perda sensitiva e simétrica deste doente?

- (A) Colunas dorsais da medula espinhal.
- (B) Córtex parietal.
- (C) Feixes ântero-laterais da medula espinhal.
- (D) Nervos periféricos.
- (E) Raízes dos nervos espinhais.

105. Um homem de 54 anos de idade vem a uma consulta do seu médico assistente, no centro de saúde, devido ao aparecimento de uma lesão no pénis. O homem tem história de hipertensão arterial medicada com indapamida e é fumador desde os 16 anos (dois maços/dia). É motorista de camiões de profissão. Quando questionado sobre os hábitos sexuais refere ser heterossexual e estar divorciado há seis meses. Refere ter tido relações sexuais desprotegidas há três semanas com outra mulher. Os antecedentes familiares revelaram que a mãe tem esclerose múltipla e um avô paterno teve artrite reumatoide. Ao exame físico observa-se uma lesão circular na coroa da glande do pénis, ulcerada, com depressão central e dura ao toque mas indolor. Os sinais vitais são temperatura 36,5°C, frequência cardíaca 78/min, frequência respiratória 12/min e pressão arterial 118/72 mm Hg. As auscultações cardíaca e pulmonar não revelam alterações. Os pulsos são palpáveis e simétricos ao nível braquial, radial, femoral e poplíteo. O restante exame físico está dentro dos parâmetros de normalidade.

Qual dos seguintes diagnósticos é o mais provável?

- (A) Embolia da artéria pudenda.
- (B) Doença de Behçet.
- (C) Gonorreia.
- (D) Síndrome de Leriche.
- (E) Sífilis.

106. Uma mulher de 69 anos de idade recorre ao serviço de urgência devido a história de dores e câibras nas pernas com dois a três dias de evolução. Ela classifica a dor com 7 pontos numa escala de 10 pontos e diz que as câibras ocorrem principalmente à noite. Não tem tido edema ou adormecimento das pernas, dispneia ou dor torácica ou lombar. Tem história de hipertensão arterial, diabetes mellitus do tipo 2, insuficiência cardíaca e acidente vascular cerebral há dois anos. Está medicada com atenolol, ácido acetilsalicílico (100 mg), furosemida, metformina e clopidogrel. Os sinais vitais são temperatura 37,0°C, frequência cardíaca 76/min, frequência respiratória 18/min e pressão arterial 148/94 mm Hg. A oximetria de pulso em ar ambiente revela saturação de oxigénio de 96 %. A auscultação pulmonar é normal. A auscultação cardíaca não revela sopros ou galopes. O exame dos membros inferiores não revela alterações.

Qual dos seguintes é o exame de diagnóstico mais apropriado a solicitar neste momento?

- (A) *Eco-doppler* venoso dos membros inferiores.
- (B) Hemograma com plaquetas.
- (C) Ionograma completo.
- (D) Raio-X torácico.
- (E) Não estão indicados quaisquer exames neste momento.

107. Um homem de 37 anos de idade vem a uma consulta de rotina. Serologias recentes foram positivas para o VIH. O paciente nega perda de peso recente ou outras queixas. Teve herpes zoster há um ano. O exame físico hoje não demonstra qualquer alteração.

Os resultados do estudo analítico realizado na consulta anterior são os seguintes:

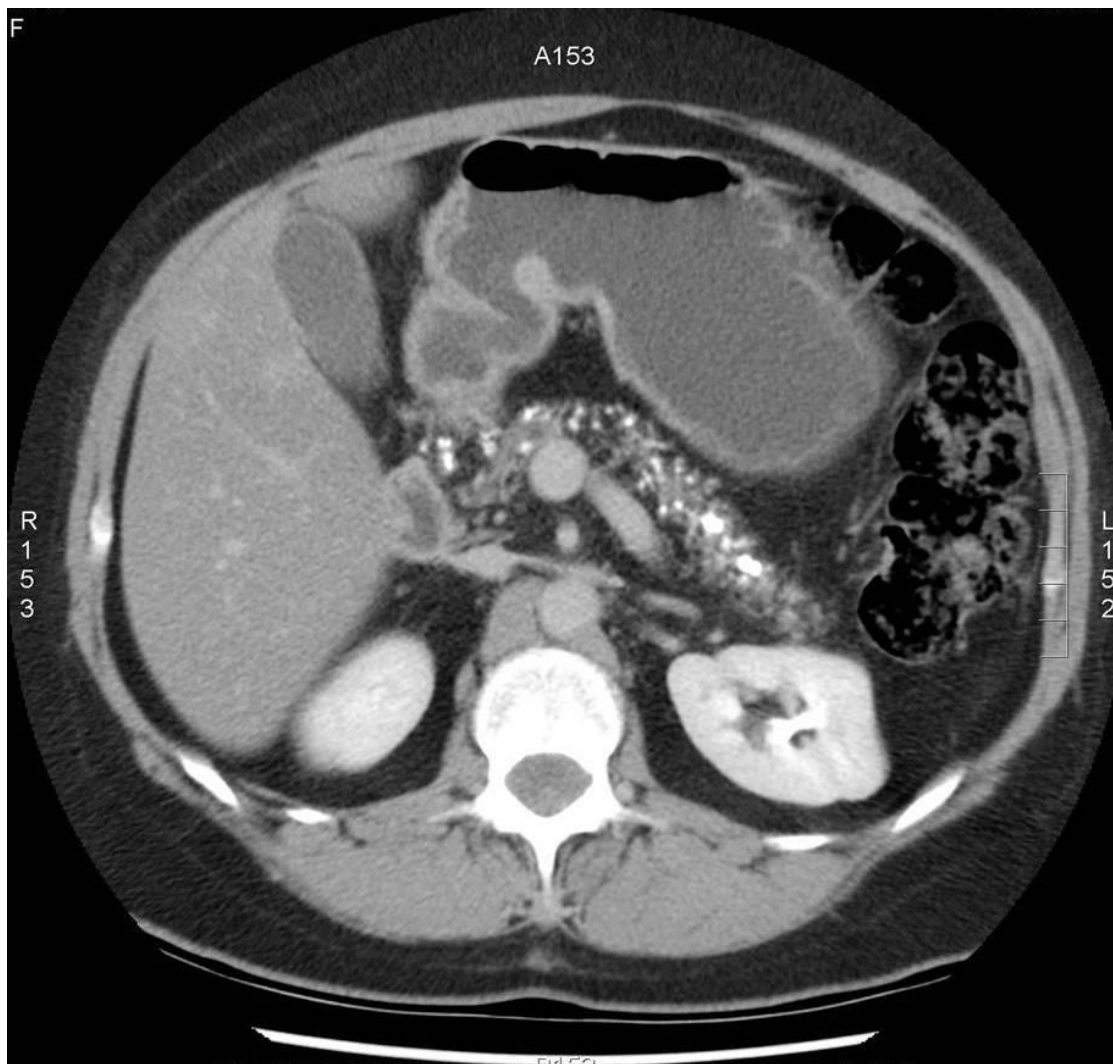
Leucócitos	3500/mm ³
Neutrófilos, segmentados	78 %
Neutrófilos, em banda	5 %
Linfócitos	14 %
Monócitos	3 %
Perfil bioquímico	Normal
Contagem de linfócitos T CD4+	260/mm ³
Carga viral plasmática de VIH	70 000 cópias/mL
HBsAg	Negativo
Anti-HBs	Positivo
VDRL	Negativo

Decide iniciar-lhe terapêutica antirretrovírica.

Qual das seguintes estratégias adicionais é mais apropriada neste momento?

- (A) Aciclovir profilático.
- (B) Claritromicina profilática.
- (C) Trimetoprim-sulfametoxazole profilático.
- (D) Vacinação antipneumocócica.
- (E) Vacinação contra a hepatite B.

108. Um homem de 67 anos de idade vem a uma consulta no consultório do seu médico assistente devido a perda de peso de 10 kg nos últimos cinco meses. Nos últimos seis meses tem tido dor abdominal que irradia para o dorso, após as refeições. O doente tem história de consumo excessivo de álcool e é fumador. Não toma qualquer medicação. Ele aparenta estar doente e emagrecido. As auscultações cardíaca e pulmonar não revelam alterações. O abdómen é ligeiramente doloroso à palpação dos quadrantes superiores. O raio-X do tórax não revela alterações. O TC do abdómen está representado na imagem.



Qual dos seguintes diagnósticos é o mais provável?

- (A) Angina intestinal.
- (B) Cálculos biliares.
- (C) Cancro gástrico.
- (D) Pancreatite crónica.
- (E) Úlcera péptica.

109. Uma mulher de 22 anos que foi tratada por si, há seis meses, por uma cistite, regressa à consulta por apresentar uma dor ligeira ao urinar, hematuria, febre com temperatura máxima de 39,2°C, respiração profunda, tontura ao levantar da posição supina e um ligeiro desconforto no ângulo costovertebral posterior direito. Menciona que, ontem, enquanto estava a conversar com o namorado sentiu subitamente um «arrepio de frio» e adormeceu a meio da conversa. No episódio de há seis meses medicou-a com trimetoprim-sulfametoxazol para um primeiro episódio de cistite que ocorreu 24 horas após ter tido relações sexuais pela primeira vez. Três semanas após esse episódio iniciou novamente disúria, hematuria e piúria e tinha, nessa altura, uma urocultura positiva para *Escherichia coli*. Este episódio resolveu após um novo ciclo de antibioterapia com trimetoprim-sulfametoxazol. Hoje apresenta-se com rubor facial, não sudorética. Os sinais vitais são temperatura 37°C, frequência cardíaca 120/min, frequência respiratória 29/min e profundas e pressão arterial 66/40mm Hg.

Os resultados laboratoriais são os seguintes:

Leucócitos	17 500/mm ³
Neutrófilos, segmentados	88 %
Neutrófilos, em banda	2 %
Linfócitos	8 %

Qual das seguintes é a causa mais provável para a pressão arterial diminuída da doente?

- (A) Débito urinário diminuído.
- (B) Depleção de volume secundária a desidratação.
- (C) Hiperventilação.
- (D) Produtos da lise dos neutrófilos.
- (E) Resistência vascular periférica diminuída.

110. Uma mulher de 23 anos de idade, primigesta de 8 semanas de gravidez, recorre ao serviço de urgência devido a dor ao urinar com aumento da frequência e sensação de urgência, desde que teve alta do hospital há dois dias. Ela estava a ser tratada por hiperemese da gravidez e foi algaliada para obter colheita de urina, durante o internamento de três dias. Os sinais vitais, hoje, são temperatura 38,0°C, frequência cardíaca 92/min, frequência respiratória 16/min e pressão arterial 96/74 mm Hg. A doente parece desconfortável, mas não séptica. Os exames do tórax e abdómen não revelam alterações relevantes. Há dor ligeira à palpação suprapúbica. O exame pélvico não revela corrimento ou dor à mobilização cervical. A tira-teste urinária é positiva para leucócitos e nitritos. Aguarda o resultado da cultura de urina com antibiograma.

Qual das seguintes é a farmacoterapia mais adequada neste momento?

- (A) Cetoconazol.
- (B) Doxiciclina.
- (C) Levofloxacina.
- (D) Nitrofurantoína.
- (E) Não medicar até os resultados da cultura e antibiograma serem conhecidos.

111. Uma mulher de 23 anos de idade recorre ao consultório médico devido a dor abdominal baixa que iniciou há oito meses. A dor localiza-se no quadrante inferior esquerdo, mas irradia para a direita e para o dorso. A dor agrava com a menstruação, movimentos intestinais e relações sexuais. Ela tentou vários analgésicos sem alívio significativo. O início dos sintomas coincidiu com o seu divórcio de um casamento marcado por violência e da perda do emprego numa fábrica têxtil. Ela tem três filhos e apoio da segurança social. A história médica inclui laparotomia por cistos ováricos. Os sinais vitais são temperatura 37,0°C, frequência cardíaca 68/min, frequência respiratória 18/min e pressão arterial 118/64 mm Hg. Ela tem 157 cm de altura e pesa 56 kg; IMC 23 kg/m². O exame físico, incluindo o exame pélvico, não revela alterações relevantes.

Qual dos seguintes é mais apropriado considerar para se poder estabelecer o diagnóstico de dor pélvica crónica?

- (A) Durar há seis meses ou mais.
- (B) Estar presente em três ou mais períodos menstruais consecutivos.
- (C) Estar presente em três ou mais dos últimos seis períodos menstruais.
- (D) Limitar as suas atividades de vida diária.
- (E) Ser de origem ginecológica.

112. Uma mulher de 43 anos de idade, professora num grande centro universitário, recorre ao centro de saúde por fadiga e dificuldade em concentrar-se. Tem dificuldade em adormecer à noite e dificuldade em completar tarefas. Queixa-se ainda de declínio da memória. A doente tem lido sobre perturbação de défice de atenção no adulto e questiona-se se será esse o seu diagnóstico. A doente atingiu a categoria de professora catedrática na faculdade. Foi aluna de topo ao longo de todo o seu percurso educativo. Os antecedentes médicos incluem dependência de álcool com evicção total de consumo de bebidas alcoólicas nos últimos 15 anos, hipotireoidismo tratado com levotiroxina e um episódio de depressão enquanto estudava na faculdade. Atualmente mede 160 cm de altura e pesa 52 kg; IMC 21 kg/m². Os sinais vitais são frequência cardíaca 78/min, frequência respiratória 16/min e pressão arterial 110/80 mm Hg. O exame físico não revela qualquer alteração. A doente aparenta estar tensa e distraída. Os testes de cognição, atenção, concentração e memória são normais.

Como parte do tratamento desta doente, qual das seguintes é a farmacoterapia mais apropriada?

- (A) Buspirona.
- (B) Lítio.
- (C) Lorazepam.
- (D) Metilfenidato.
- (E) Paroxetina.

113. Um homem de 64 anos de idade recorre ao consultório médico para uma consulta de seguimento. Apresenta uma história de seis meses de desconforto epigástrico vago e intermitente que não tem sido aliviado por antiácidos e fármacos inibidores dos recetores H₂. A endoscopia digestiva alta e a colonoscopia não revelaram alterações. Na última consulta, há três semanas, foi aconselhado a ingerir porções mais pequenas. Hoje refere: «O meu estômago ainda me incomoda. Comer porções mais pequenas não me ajudou.» Há um ano teve cefaleias intensas durante quatro meses. A avaliação nessa altura, incluindo uma RM cerebral, não revelaram alterações relevantes. Há dois anos realizou uma prova de esforço que foi normal. O pai era médico e morreu há dois anos de cancro do cólon. Não tem hábitos tabágicos ou etílicos. Vive sozinho, é divorciado e tem dois filhos adultos. Mede 160 cm de altura e pesa 86 kg; IMC 34 kg/m². Os sinais vitais são temperatura 37,0°C, frequência cardíaca 86/min, frequência respiratória 18/min e pressão arterial 130/82 mm Hg. O exame abdominal revelou dor ligeira à palpação da área epigástrica.

Qual dos seguintes é o próximo passo mais apropriado no diagnóstico deste doente?

- (A) Cintigrafia para divertículo de Meckel.
- (B) Determinação do antigénio carcinoma embrionário sérico.
- (C) Determinação da protoporfirina sérica.
- (D) TC abdominal.
- (E) Não são necessários exames de imagem ou laboratoriais neste momento.

114. Uma mulher de 23 anos de idade recorre ao consultório médico porque ela teve relações sexuais não protegidas na última noite e está preocupada com a possibilidade de estar grávida. O último período menstrual ocorreu há 18 dias. A menarca ocorreu aos 11 anos de idade. Os períodos menstruais ocorrem a intervalos regulares de 32 dias e duram 5 dias. Ela tem cólicas abdominais com o período que aliviam com paracetamol. Não toma outras medicações. É alérgica à penicilina. Os sinais vitais são normais. O exame com espéculo do colo uterino revelou corrimento mucoso claro. O útero está retrovertido, não doloroso e normal em tamanho. O restante exame físico não revelou qualquer alteração relevante.

Qual dos seguintes é o próximo passo mais apropriado relativamente à preocupação da mulher em ficar grávida?

- (A) Assegurar a mulher de que o risco de estar grávida é muito baixo.
- (B) Colocar dispositivo intrauterino para prevenir a gravidez.
- (C) Obter um teste de gravidez na urina.
- (D) Prescrever contraceção oral de emergência.
- (E) Recomendar duche vaginal com vinagre para prevenir a gravidez.

115. Após uma corrida em estrada de 10 km, um homem de 25 anos de idade queixa-se de dores na perna direita. Ao exame físico tem pulsos arteriais simétricos em ambos os pés e perda de sensibilidade no primeiro espaço interósseo à direita. Tem dor à palpação sobre os músculos peroneais à direita e pé pendente à direita. O raio-X da extremidade inferior direita não revela alterações ósseas.

Qual dos seguintes é o próximo passo mais adequado neste momento?

- (A) Bloqueio paravertebral com lidocaína a 1 %.
- (B) Imersão da perna direita em água gelada.
- (C) Medição da pressão intracompartimental na perna direita.
- (D) Repouso no leito, elevação da perna direita e analgésicos.
- (E) Uso de canadianas sem carga no pé direito.

116. Uma menina de 6 meses de idade está a ser avaliada pela primeira vez no centro de saúde por causa do seu pequeno tamanho. No exame físico, ela encontra-se abaixo do P3 para o peso e no P50 para a estatura e para o perímetro cefálico. Nesta visita, o seu aporte calórico foi estimado como normal e a avaliação do seu desenvolvimento psicomotor foi normal.

Qual dos seguintes é o próximo passo mais adequado para excluir uma causa orgânica de má evolução ponderal?

- (A) Ecografia e estudo de radioisótopos renal.
- (B) Estudo cromossómico.
- (C) Exame físico completo.
- (D) Raio-X do torác.
- (E) TC cerebral.

117. É chamado a observar um homem de 65 anos de idade que se apresenta sudorético e dispneico. O doente está internado, no hospital, no pós-operatório de uma ressecção anterior do reto por neoplasia cólica, há dois dias. Esteve sem sintomas até hoje. O doente tem história de hipertensão arterial e dislipidemia. É fumador há 40 anos (dois maços/dia). Está medicado com enalapril, hidroclorotiazida e sinvastatina. Ao exame físico observa-se um homem de biótipo brevilíneo, sudorético, cianosado e com sinais de dificuldade respiratória (tiragem intercostal e supraclavicular). O doente encontra-se em decúbito dorsal no leito, está vigil, mas desorientado e responde de forma incompreensível à chamada. Observam-se edemas dos membros inferiores e no dorso. Ele mede 171 cm de altura e pesa 105 kg; IMC 36 kg/m². Os sinais vitais são temperatura 38,5°C, frequência cardíaca 105/min, frequência respiratória 20/min e pressão arterial 72/40 mm Hg. A auscultação cardíaca revela sons ensurdecidos, mas sem sopros aparentes. A auscultação pulmonar revela crepitações dispersas e sibilos ocasionais. Os pulsos não são palpáveis. A abdómen é doloroso à palpação superficial. A palpação profunda não é possível porque o abdómen se encontra globoso e tenso.

Qual das seguintes alternativas é o próximo passo mais apropriado à gestão deste doente?

- (A) Administrar iminepém de imediato.
- (B) Algaliar.
- (C) Iniciar dobutamina em perfusão.
- (D) Iniciar fluidoterapia.
- (E) Realizar TC toraco-abdominal.

118. Um homem de 47 anos de idade recorre à consulta por apresentar dor perineal intermitente e poliúria nos últimos três meses. Não tem história de febre, disúria ou presença de sangue no ejaculado.

Qual dos seguintes é o achado mais provável de encontrar no exame físico?

- (A) Corrimento uretral.
- (B) Epidídimo doloroso ao toque.
- (C) Hérnia inguinal.
- (D) Próstata dolorosa ao toque.
- (E) Varicocelo do hemi-escroto esquerdo.

119. Um homem de 45 anos de idade, com história de consumo abusivo de álcool, é trazido ao serviço de urgência após perda de consciência na via pública. O doente está letárgico, mas despertável. Quando o doente se tenta levantar perde a consciência novamente. A frequência cardíaca é de 138/min e a pressão arterial de 60/30 mm Hg. O toque retal revela fezes pretas tipo carvão e são positivas para pesquisa de sangue oculto nas fezes.

Qual dos seguintes é o passo inicial mais apropriado na gestão deste doente?

- (A) Administrar soro cristalóide com débito alto.
- (B) Administrar dopamina.
- (C) Administrar vasopressina.
- (D) Solicitar lavagem nasogástrica com soro gelado.
- (E) Realizar transfusão de sangue tipo O Rh-negativo.

120. Um motorista de autocarro de 55 anos vem à consulta de rotina anual. Menciona nictúria três a quatro vezes por noite; tirando isso refere estar de boa saúde. Toma aspirina diariamente. Dos antecedentes pessoais destaca-se uma apendicectomia e uma fratura do punho quando era jovem. Tem 180 cm de altura e pesa 82 kg. IMC 25 kg/m². Os sinais vitais são frequência cardíaca 70/min, frequência respiratória 18/min e pressão arterial 138/84 mm Hg. O exame físico revelou uma próstata simetricamente aumentada de tamanho. Não apresenta outras alterações ao exame físico.

Qual dos seguintes exames complementares confirmará mais provavelmente o diagnóstico?

- (A) Coloração de gram da urina.
- (B) Cultura de secreções prostáticas.
- (C) Determinação da concentração sérica de PSA (antígeno específico da próstata).
- (D) Pielografia intravenosa.
- (E) Não há indicação para realização de exames complementares.

121. Uma mulher de 34 anos de idade foi internada no hospital por quadro de falta de ar e febre baixa com cerca de duas semanas de duração. Tem antecedentes de febre reumática aguda na infância. A avaliação clínica mostrou a presença de uma endocardite bacteriana subaguda e a doente iniciou penicilina por via endovenosa.

O resultado do estudo laboratorial na altura foi o seguinte:

Sangue	
Leucócitos	13 700/mm ³
Hematócrito	33 %
Plaquetas	254 000/mm ³

Os eletrólitos séricos e o perfil bioquímico hepático eram normais. A doente foi tratada com uma dose elevada de penicilina endovenosa e os seus sintomas desapareceram gradualmente. No 10.º dia após o início do tratamento, a doente refere sentir-se fraca. Está sem febre e apresenta coloração ictérica das escleróticas. Os resultados laboratoriais nesta altura são os seguintes:

Sangue	
Leucócitos	8 200/mm ³
Hematócrito	22 %
Plaquetas	228 000/mm ³

Os eletrólitos séricos e o perfil bioquímico hepático são novamente normais exceto a bilirrubina sérica total ser de 3,4 mg/dL, com uma fração de indireta de 3,1 mg/dL.

O passo mais apropriado para tomar de seguida é solicitar qual dos seguintes exames?

- (A) Ecografia do quadrante superior direito.
- (B) Teste da antiglobulina direta (Coombs).
- (C) Teste da antiglobulina indireta (Coombs).
- (D) Teste da fragilidade osmótica dos eritrócitos.
- (E) Título do anticorpo sérico da hepatite C.

122. Um casal da sua consulta vem ao consultório para uma visita de seguimento e aconselhamento. Há duas semanas, a mulher teve um abortamento espontâneo às 11 semanas de gestação. O cariótipo do feto abortado revelou cromossomopatia 45,X. O homem tem 46 anos de idade e a mulher tem 30 anos de idade. Eles têm duas crianças, com 2 e 4 anos de idade, que nasceram de gravidezes espontâneas e partos normais. Os registos revelam que ambos os elementos do casal são saudáveis e não têm história de doenças graves. Nenhum deles toma medicação.

Ao aconselhá-los sobre o abortamento espontâneo, qual das recomendações a seguir é a mais apropriada?

- (A) Devido a este evento, a mulher tem risco aumentado de ter um feto subsequente com anomalia cromossômica.
- (B) É recomendado realizar o cariótipo de ambos os elementos do casal.
- (C) Este evento é aleatório e não tem risco aumentado de recorrência.
- (D) Este evento relaciona-se com a idade avançada da mãe.
- (E) Este evento relaciona-se com a idade avançada do pai.

123. Um lactente do sexo masculino de 2 meses de idade é trazido ao consultório para uma consulta de rotina de saúde infantil. Tem sido saudável até à data. A mãe refere que a irmã de 4 anos teve temperatura de 40,5°C e um episódio de convulsão com duração superior a dois minutos após ter recebido as vacinas dos 2 meses. Ela não teve outros episódios de convulsões posteriormente e tem sido saudável até à data. Após rever o boletim individual de saúde da irmã verifica-se que nessa data ela recebeu a vacina combinada pentavalente DTPaHibVIP (difteria-tétano-tosse convulsa-doença invasiva por *Haemophilus influenzae* do serotipo b-Poliomielite) e a VHB (hepatite B).

Relativamente à vacinação deste lactente, nesta consulta dos 2 meses, qual das seguintes opções de administração é a mais apropriada?

- (A) Gama globulina em conjunto com a administração das vacinas previstas por rotina no programa de vacinação.
- (B) Metade da dose das vacinas previstas no programa de vacinação.
- (C) Todas as vacinas previstas por rotina no programa de vacinação.
- (D) Todas as vacinas previstas por rotina no programa de vacinação com exceção da DTPa.
- (E) Todas as vacinas previstas por rotina no programa de vacinação com exceção da Hib.

124. Um homem de 67 anos de idade recorre ao consultório médico para esclarecer dúvidas sobre a doença de Lyme. Ele diz: «A minha mulher e eu reformámo-nos da agricultura há dois anos. Há cerca de 10 anos eu tive doença de Lyme. Estive muito doente. Tive febre e dores de cabeça violentas durante algum tempo antes de ser tratado e depois fiquei bem. No entanto, no último mês, encontrei três ou quatro carraças em mim que me pareciam ser carraças de gado. Eu não quero ter doença de Lyme outra vez. O que pode fazer para me ajudar?» O doente nega aparecimento recente de *rash*, febre, cefaleias ou artrite. Ele tem antecedentes de hipertensão arterial e hipercolesterolemia, para as quais está medicado com hidroclorotiazida e pravastatina. Os sinais vitais são temperatura 37,2°C, frequência cardíaca 76/min, frequência respiratória 16/min e pressão arterial 138/88 mm Hg. O exame físico não mostra alterações de relevo.

Qual dos seguintes é o próximo passo mais apropriado neste momento?

- (A) Prescrever ceftriaxone intravenosa.
- (B) Prescrever doxiciclina oral.
- (C) Realizar ELISA para *Borrelia burgdorferi*, e, se positivo, imunoensaio por *Western blot*.
- (D) Realizar ELISA para *Borrelia burgdorferi* agora e repetir daqui a um mês.
- (E) Tranquilizar o doente apenas.

125. Uma menina de 8 anos de idade é trazida ao centro de saúde pela mãe porque está a chorar desde que urinou hoje. A mãe não viu qualquer vestígio de sangue na urina. A criança não se sentiu febril e comeu bem até esta manhã. Ontem à noite esteve numa festa onde passou várias horas numa piscina de plástico cheia de espuma. A criança não tem história prévia de patologia genito-urinária nem outras condições médicas exceto dores de estômago recorrentes que já foram avaliadas e não revelaram nada de anormal. O exame físico revela uma criança apirética, sem adenopatias, sem dor no ângulo costo-vertebral, sem dor suprapúbica e sem sangue nas cuecas. A área vulvar mostra ligeiro eritema. Não há sinais de puberdade.

Qual das seguintes é a causa mais provável dos sintomas desta menina?

- (A) Abuso sexual.
- (B) Cistite.
- (C) Desidratação.
- (D) Infecção bacteriana do trato urinário.
- (E) Uretrite.

126. Uma mulher de 47 anos de idade, gesta 2, para 2, recorre ao consultório médico devido a história de menstruações abundantes e frequentes, com três meses de duração. Ela refere que lhe parece que menstrua a maioria dos dias do mês. A última hemorragia ocorreu há cinco dias atrás e necessitou de mudar o tampão higiênico a cada duas ou três horas. Ela foi submetida a laqueação tubar bilateral após a sua última gravidez há oito anos. A história médica é irrelevante e ela não toma qualquer medicação. A história familiar é relevante para histerectomia da mãe por um problema hemorrágico. Ela tem 162 cm de altura e pesa 79 kg; IMC é 30 kg/m². Os sinais vitais são temperatura 37,1°C, frequência cardíaca 72/min, frequência respiratória 18/min e pressão arterial 134/80 mm Hg. O exame físico revela uma pequena quantidade de sangue vermelho-escuro no fundo de saco vaginal posterior. O colo uterino está fechado; não se observam lesões. O útero tem um tamanho normal, é firme e móvel; não se palpam massas anexiais. Os resultados do esfregaço Papanicolau, exame pélvico e mamografia realizadas há 10 meses não revelaram quaisquer alterações.

Qual dos seguintes é o exame diagnóstico mais apropriado neste momento?

- (A) Biópsia do endométrio.
- (B) Determinação da concentração sérica de hormona folículo-estimulante.
- (C) Ecografia abdominal.
- (D) Medição do fator de von Willebrand.
- (E) RM pélvica.

127. Um homem de 65 anos de idade, com hábitos alcoólicos ativos, tem tido nos últimos anos uma cirrose compensada com ascite mínima. Nos últimos três meses desenvolve agravamento da ascite, de forma progressiva, não responsiva ao controlo da restrição de sódio ou farmacoterapia.

Os resultados da paracentese diagnóstica são os seguintes:

Aspeto macroscópico	Turvo
Densidade	1,015
Proteínas	3,0 g/dL
Contagem de células	200/mm ³ (predominantemente células epiteliais)

O aumento do volume de ascite é mais provavelmente devido a qual dos seguintes?

- (A) Cirrose hepática.
- (B) Insuficiência cardíaca congestiva.
- (C) Pancreatite crónica.
- (D) Peritonite bacteriana espontânea.
- (E) Síndrome nefrótica.

128. Um homem de 65 anos de idade é internado no hospital devido a perda ponderal de 9 kg e dor nas regiões lombar e epigástrica. Ele está icterício, apresenta hepatomegalia e vesícula biliar palpável não dolorosa.

Qual dos seguintes é o diagnóstico mais provável?

- (A) Carcinoma gástrico.
- (B) Carcinoma pancreático.
- (C) Colecistite crónica.
- (D) Hepatite.
- (E) Pâncreas anular.

129. Um homem de 28 anos de idade é trazido ao serviço de urgência após ter sido atropelado por um autocarro. Ao exame físico o doente está imobilizado em plano duro e queixa-se de dor no tórax. O pulso radial é quase impalpável e com uma frequência de 140/min. Observa-se desvio da traqueia para a direita. As veias do pescoço estão distendidas e os sons respiratórios estão diminuídos à esquerda. Não há aparente trauma da cabeça ou pescoço.

Qual das seguintes é a intervenção inicial mais apropriada?

- (A) Aplicar manga de pressão antichoque pneumática.
- (B) Intubar o doente.
- (C) Realizar uma toracostomia com agulha.
- (D) Realizar pericardiocentese.
- (E) Requisitar raio-X do tórax.

130. Um homem de 52 anos de idade vem à consulta e diz: «Continuo a perder pequenas quantidades de urina intermitentemente durante o dia, mas não consigo antecipar quando vai acontecer.» Menciona que tem tido este problema nos últimos três meses. Aparenta estar ansioso. A medicação atual inclui diltiazem. A pressão arterial hoje é de 160/90 mm Hg. O exame físico é normal com exceção do toque retal em que a próstata se encontra aumentada. A concentração sérica de antígeno específico da próstata (PSA) é de 32 ng/mL ($N < 4,0$ ng/mL).

Qual dos seguintes é o passo seguinte mais adequado?

- (A) Biópsia prostática transretal ecoguiada.
- (B) Cintigrafia óssea.
- (C) Confirmar com teste de fosfatase ácida sérica.
- (D) Manter vigilância e repetir o PSA em seis meses.
- (E) Prova terapêutica com dietilbisterol.

131. Um lactente de 6 meses de idade sob aleitamento materno desde o nascimento é trazido ao seu consultório para uma consulta de rotina. Esteve sob aleitamento materno exclusivo até há duas semanas, altura em que iniciou diversificação alimentar com papa de cereais. A mãe pretende introduzir legumes e frutas na dieta durante o próximo mês. O lactente encontra-se com bom estado geral e apresenta um desenvolvimento psicomotor normal. Você recomenda continuar a fazer leite materno e introduzir alimentos sólidos.

Adicionalmente, qual dos seguintes suplementos é o mais aconselhável recomendar à mãe para que inicie ao seu filho?

- (A) Ácido linoleico.
- (B) Cálcio.
- (C) Ferro.
- (D) Vitamina C.
- (E) Zinco.

132. Uma mulher de 66 anos de idade regressa ao consultório médico para seguimento após realização de densitometria que revelou diminuição da densidade mineral óssea na coluna vertebral e em ambas as ancas (> 2,5 desvios padrão abaixo do normal); tem uma imagem sugestiva de fratura vertebral de L5. A história médica inclui hipertensão arterial, úlcera péptica e cólica biliar. Realizou histerectomia com ooforectomia bilateral há 15 anos. Está medicada com hidroclorotiazida, ramipril, esomeprazol, cálcio e vitamina D diariamente. Toma diariamente estrogénios como terapêutica hormonal de substituição. Não tem hábitos tabágicos ou alcoólicos. Ela tem 168 cm de altura e pesa 65 kg; IMC 23 kg/m². Os sinais vitais são temperatura 37,0°C, frequência cardíaca 70/min, frequência respiratória 15/min e pressão arterial 135/88 mm Hg. O exame físico não revela anomalias exceto ligeira dor à percussão das vertebrae lombares. Os resultados dos exames laboratoriais são os seguintes:

Soro		Sangue	
<i>Anion gap</i>	11 mmol/L (N = 8 – 16)	Hemoglobina	13 g/dL
Cálcio	8,5 mg/dL	Urina	
Ureia	10 mg/dL	Proteínas	Vestígios
Creatinina	0,8 mg/dL		
Fósforo	3,5 mg/dL		
Proteínas			
Albumina	4,5 g/dL		

O raio-X da coluna lombosagrada revela fratura de compressão de L5.

Qual das seguintes farmacoterapias é a mais adequada?

- (A) Alendronato.
- (B) Flúor.
- (C) Fósforo.
- (D) Progesterona.
- (E) Raloxifeno.

133. Está a avaliar um lactente com 6 semanas de vida na consulta de rotina. A gravidez foi complicada por pouco ganho ponderal materno. A mãe tinha 16 anos e pesava 44 kg na altura da conceção. O ganho total de peso durante a gravidez foi de 5,4 kg. A mãe fumou dois maços de cigarros por dia durante a gravidez. Teve descolamento da placenta às 37 semanas de gestação. O recém-nascido nasceu por cesariana emergente às 40 semanas devido a hemorragia vaginal e bradicardia fetal prolongada (mais do que 10 minutos) a 50/min antes de nascer. O índice de Apgar foi de 1/5/7 ao 1.º, 5.º e 10.º minutos. O recém-nascido precisou de reanimação cardiopulmonar e internamento em unidade de cuidados intensivos neonatais durante três semanas. Teve convulsões nas 24 horas após o nascimento e lesão de múltiplos órgãos. O lactente pesava 1899 g ao nascimento e ganhou 226 g desde a alta hospitalar. Hoje, os exames físicos e neurológicos são normais.

Tendo em conta o prognóstico desta criança, qual dos seguintes é o conselho mais adequado para a mãe?

- (A) «Desde que a sua criança não receba a vacina da tosse convulsa e não tenha mais convulsões, ele vai ficar bem.»
- (B) «Esta criança vai provavelmente ser sempre pequena, por isso não se preocupe em alimentá-lo em excesso.»
- (C) «Necessitamos de seguir o seu filho com muito cuidado para observar as sequelas respiratórias e cardíacas consequentes das difíceis primeiras 3 semanas de vida.»
- (D) «Tudo parece bem e o bebé deve ser normal.»
- (E) «Vai ser necessário um seguimento apertado para determinar se ele tem alguma incapacidade permanente.»

134. Um menino de 6 anos de idade é trazido ao consultório médico pela mãe devido a nível sanguíneo de chumbo de 56 µg/dL ($N \leq 10$ µg/dL) encontrado num estudo de contaminantes de águas na sua comunidade. A mãe diz: «O professor dele disse-me que ele não se tem comportado normalmente na escola. Ele não presta atenção e tem tido mais problemas com os trabalhos de casa do que o habitual. Eu notei também que, ultimamente, ele está trapalhão e tem comido pouco no último mês.» Os sinais vitais são temperatura 37,0°C, frequência cardíaca 72/min, frequência respiratória 18/min e pressão arterial 86/44 mm Hg. A mãe questiona: «Ele terá danos permanentes como consequência disto?»

Qual das seguintes é a resposta mais apropriada a esta mãe?

- (A) «A maioria das crianças recupera sem complicações óbvias, mas há uma probabilidade do seu filho ter problemas de aprendizagem no futuro.»
- (B) «Com o tratamento adequado ele vai recuperar completamente.»
- (C) «É demasiado cedo para saber; ele tem de ser avaliado mais frequentemente nos próximos seis meses para eu responder a essa questão.»
- (D) «Há uma grande probabilidade de os problemas de aprendizagem piorarem e de ele necessitar de aulas de educação especial na escola.»
- (E) «Vamos começar o tratamento agora e preocuparmo-nos com futuras complicações mais tarde.»

135. Uma mulher de 32 anos de idade recorre ao consultório médico acompanhada do seu filho de 2 anos, que tem espinha bífida. A mãe diz que gostaria de ter outra criança, mas está preocupada que um próximo filho tenha espinha bífida. Ela está a tomar, presentemente, um complexo multivitamínico que inclui 400 µg de ácido fólico. É saudável e não toma outras medicações.

Você aconselha-a que para minimizar o risco de ter uma segunda criança com espinha bífida ela tem de fazer qual dos seguintes?

- (A) Aumentar o aporte dietético de comidas ricas em ácido fólico durante o período pré-concepcional e durante o primeiro trimestre.
- (B) Continuar a fazer o regime vitamínico atual durante o período pré-concepcional e durante o primeiro trimestre.
- (C) Tomar dois multivitamínicos diariamente durante o período pré-concepcional e durante o primeiro trimestre.
- (D) Tomar suplemento de ácido fólico anticoncepcional logo que fique grávida.
- (E) Tomar suplemento de ácido fólico durante o período pré-concepcional e durante o primeiro trimestre.

136. Uma mulher de 55 anos de idade recorre ao consultório médico para uma consulta de rotina. Ela diz que se tem sentido saudável no último ano, excetuando obstipação crónica. Há dois anos teve um episódio de litíase renal. Ela tem 155 cm de altura e pesa 68 kg; IMC 28 kg/m². Os sinais vitais são temperatura 37,0°C, frequência cardíaca 82/min, frequência respiratória 18/min e pressão arterial 144/92 mm Hg. O exame físico revela hiporreflexia simétrica bilateralmente. Uma mamografia de rastreio não revela alterações. A densitometria óssea revela osteoporose ligeira. O eletrocardiograma revela encurtamento do segmento QT.

Qual das seguintes é a melhor explicação para a condição física da doente?

- (A) Aumento de ácido úrico sérico.
- (B) Aumento de cálcio sérico.
- (C) Aumento de glicose sérica.
- (D) Diminuição de estrogénio sérico.
- (E) Diminuição de triiodotironina (T₃) sérica.

137. Um homem caucasiano de 76 anos de idade foi internado no hospital, ontem, porque estava perturbado e confuso. Ele foi casado durante 58 anos e a sua mulher morreu subitamente nessa manhã. À chegada, o doente foi sedado com haloperidol. Os sinais vitais eram temperatura 37,1°C, frequência cardíaca 76/min, frequência respiratória 12/min e pressão arterial 150/76 mm Hg. Ele mede 173 cm de altura e pesa 100 kg; IMC 33 kg/m². O exame físico era normal exceto próstata aumentada e pequena quantidade de fezes no reto. Não se encontraram sinais de focalização no exame neurológico sumário. O eletrocardiograma e raio-X do tórax são normais. Hoje, o paciente está a deambular no seu quarto e deseja regressar a casa. O seu pijama está sujo de urina. Durante a conversa com o doente, este corre para a casa de banho; o fluxo de urina é lento e intermitente e, apesar da urgência, emite um pequeno volume de urina.

Qual das seguintes é a causa mais provável dos sintomas urinários deste homem?

- (A) Bexiga espástica instável.
- (B) Demência.
- (C) Fecaloma.
- (D) Obstrução prostática.
- (E) Tônus esfinteriano inadequado.

138. Um homem de 65 anos de idade está internado no hospital por tromboembolismo pulmonar para o qual está a ser tratado com heparina intravenosa. Ao terceiro dia de hospitalização, ele queixa-se de dor na anca e região inguinal esquerda. O exame físico é normal. O hemograma revela descida de hemoglobina de 12,1 g/dL para 7,2 g/dL. A pesquisa de sangue oculto nas fezes é negativa e não há evidência de hematúria.

Qual das seguintes alternativas é o próximo passo mais adequado na avaliação?

- (A) Raio-X simples da pelve e anca.
- (B) TC abdomino-pélvico.
- (C) Testar presença de anticorpos anti-heparina.
- (D) Teste de Coombs direto.
- (E) Teste de Coombs indireto.

139. Uma lactente de 3 meses de idade com síndrome de Down é trazida à consulta pela sua mãe de 36 anos com uma história de cinco dias de evolução de vômitos de leite logo após a sua ingestão. O aleitamento é feito com uma fórmula de soja. A lactente nasceu de parto eutócico espontâneo às 37 semanas de gestação. Neste momento, a altura está no P25 e o peso e o perímetro cefálico estão no P50. É a filha única de mãe solteira, mas esta tem um bom apoio familiar. A lactente pesa atualmente 5900 g e há dois meses tinha 5300 g. Os sinais vitais são temperatura 36,7°C, frequência cardíaca 120/min, e frequência respiratória 28/min. Os achados no exame físico são compatíveis com síndrome de Down, sem outras alterações.

Qual dos seguintes é o estudo mais adequado para o diagnóstico?

- (A) Endoscopia digestiva alta.
- (B) Ingestão de papa baritada.
- (C) Manometria e pHmetria esofágica.
- (D) TC abdominal.
- (E) Não são necessários estudos.

140. Um recém-nascido de 10 dias de vida, em aleitamento materno, é trazido à consulta porque a sua mãe notou que «ele parece amarelo». Tem-se alimentado bem, precisa de trocar a fralda oito a dez vezes por dia por esta estar molhada e duas a três vezes por dia por dejeções. Uma revisão da história do seu nascimento mostra que não havia incompatibilidade ABO ou Rh e o Coombs direto tinha sido negativo. Ao exame físico o lactente está alerta e icterico. Os resultados laboratoriais mostram uma concentração de bilirrubina sérica indireta de 10 mg/dL e de bilirrubina sérica direta de 1,3 mg/dL.

Qual dos seguintes é o passo mais adequado realizar nesta altura?

- (A) Admitir no hospital para fototerapia e obter determinações seriadas de bilirrubina sérica.
- (B) Iniciar o estudo de causas de icterícia obstrutiva.
- (C) Pedir determinação sérica das enzimas hepáticas.
- (D) Pedir doseamento dos títulos de anticorpos do grupo TORCH (toxoplasmose, rubéola, citomegalovírus e herpes simplex).
- (E) Reavaliar dentro de quatro ou cinco dias.

141. Uma adolescente de 17 anos de idade é trazida ao serviço de urgência pela sua mãe 30 minutos após uma lesão do tornozelo direito durante um jogo de futebol na escola. A doente refere que torceu o tornozelo numa tentativa de mudar de direção enquanto corria. Refere dor no tornozelo que classifica com 6 pontos numa escala de 10 pontos. Ela está capaz de andar, mas coxeia. Não tem história relevante de doenças e não toma qualquer medicação. Os sinais vitais são normais. O exame físico revela edema, dor e equimose adjacente ao maléolo lateral do tornozelo direito. A palpação óssea não desperta dor e há instabilidade articular mínima.

Qual dos seguintes é o próximo passo mais adequado?

- (A) Aplicação de gelo no local.
- (B) Confortar o doente.
- (C) Imobilização com gesso.
- (D) Injeção de hidrocortisona.
- (E) Solicitar raio-X do tornozelo direito.

142. Um homem de 27 anos de idade recorre ao consultório médico devido a uma história progressiva de cinco semanas de fadiga e tonturas. Apresenta ainda náuseas ligeiras sem vômitos nem irritabilidade associados. Ele tem história de tiroidite de Hashimoto desde há 12 anos e diabetes mellitus há 17 anos. Está medicado com levotiroxina e insulina. Tem história de abuso de heroína, mas refere que parou de consumir há 10 anos. Tem história familiar de patologia tiroideia e diabetes mellitus do lado materno. O doente não é casado, não tem filhos e trabalha numa fábrica de produtos químicos. Os sinais vitais são temperatura 37,2°C, frequência cardíaca 100/min sentado e 116/min em pé, frequência respiratória 22/min e pressão arterial 110/80 mm Hg sentado e 90/72 mm Hg em pé. Ao exame físico apresenta manchas de vitiligo na fronte e antebraços e áreas de alopecia no escalpe. Ele tem rarefação dos pêlos axilares e púbicos e os testículos são atroficos.

Sem tratamento, qual dos seguintes é mais provável de se desenvolver neste doente?

- (A) Choque hipovolémico.
- (B) Insuficiência renal.
- (C) Leucemia.
- (D) Pneumonia por *Pneumocystis*.
- (E) Úlcera péptica perfurada.

143. Um homem caucasiano de 66 anos de idade vem ao consultório médico porque teve hematúria nas últimas três semanas. Ele diz que é indolor, intermitente e que não sente disúria. O exame físico é normal. A história prévia é irrelevante.

Nesta altura é prioritário excluir qual dos seguintes diagnósticos?

- (A) Carcinoma da bexiga.
- (B) Carcinoma da próstata.
- (C) Nefrolitíase.
- (D) Prostatite crónica.
- (E) Trigonite.

144. Uma mulher de 35 anos de idade, obesa, consumidora conhecida de drogas intravenosas que partilha agulhas, é trazida ao serviço de urgência por um amigo que refere que a mesma tem anorexia desde há uma semana. Ao exame físico a doente aparenta icterícia moderada e tem múltiplas lesões de picada no braço direito, algumas das quais estão infetadas. Nota-se um cordão venoso debaixo das lesões que está endurecido e doloroso e a pele adjacente apresenta sinais inflamatórios. Os sinais vitais são normais exceto para a temperatura de 37,2°C. A palpação abdominal revela dor à palpação do quadrante superior direito sem dor à descompressão. O fígado é palpável e de tamanho normal; a vesícula não é palpável. Os resultados dos exames laboratoriais revelaram o seguinte:

Hematócrito	40 %
Hemoglobina	13 g/dL
Leucócitos	7000/mm ³ , sem desvio para a esquerda
Neutrófilos, segmentados	38 %
Linfócitos	42 %
Plaquetas	242 000/mm ³

O teste de ELISA revelou ser positivo para o antigénio de superfície do vírus da hepatite B.

Qual das seguintes é a condição fisiopatológica subjacente mais provável?

- (A) Êmbolos de excipiente insolúvel das drogas usadas.
- (B) Endocardite bacteriana subaguda.
- (C) Infecção pelo vírus da hepatite B.
- (D) Síndrome de privação.
- (E) Tromboflebite com infecção por *Escherichia coli* e embolização.

145. Um homem de 29 anos de idade recorre à consulta do médico assistente, por insistência da esposa, que o acompanha. Na última semana teve dois episódios de ansiedade grave, associados a sensação de morte, dispneia, dor torácica e adormecimento do braço e mão esquerdos. Ele diz que a esposa é demasiado preocupada, mas ela responde: «Ele está a pôr-me doida. Não conseguimos ter uma vida normal.» Ela diz ainda: «Ele está sempre preocupado com o perigo, mas desde o nascimento do nosso primeiro filho há seis meses ele ficou maluco com isso. Já não dorme no nosso quarto... dorme no sofá, mas dorme pouco. Anda pela casa de noite várias vezes a verificar portas e janelas.» O homem refere: «Eu sei que não sou doido, mas tenho esta sensação de que não fechei alguma coisa. Sei que vivo num bairro seguro e não tenho receio de um assalto, mas não consigo parar de verificar se tranquei tudo repetidamente. Durmo no sofá para não incomodar a minha mulher.»

Qual dos seguintes é o passo inicial mais apropriado à gestão deste doente?

- (A) Prescrever clonazepam.
- (B) Prescrever fluoxetina.
- (C) Psicoterapia intensiva.
- (D) Tranquilizar o doente.
- (E) Treino de relaxamento.

146. Uma mulher de 34 anos de idade vem a uma consulta médica no consultório do seu médico assistente devido a perda de 6 kg de peso e astenia nos últimos três meses. Tem vitiligo. Não toma qualquer medicação. A doente tem 165 cm de altura e pesa 70 kg; IMC 26 kg/m². Os sinais vitais são temperatura 36°C, frequência cardíaca 56/min, frequência respiratória 12/min e pressão arterial 104/68 mm Hg. O exame físico revela uma glândula tiroidea aumentada de tamanho. A tiroide não é dolorosa à palpação e não se ouvem sopros. Observa-se ligeiro edema das mãos e pés. O restante exame físico não revela alterações.

Soro		Sangue	
Proteína C reativa	0,5 mg/dL	Hemoglobina	13,5 g/dL
Hormona tiroide-estimulante (TSH)	9,2 µg/mL	Velocidade de sedimentação eritrocitária	11 mm/h
ANA	Positivo 1/160		
Anti-TPO	Positivo		
Anti-tireoglobulina	Negativo		
Anti-recetor TSH	Negativo		

A ecografia da tiroide revelou sinais de tiroidite.

Qual dos seguintes diagnósticos é o mais provável?

- (A) Bócio não-tóxico.
- (B) Doença de Graves.
- (C) Doença de Hashimoto.
- (D) Doença de Quervain.
- (E) Síndrome do doente eutiroideu.

147. Um homem de 50 anos de idade recorre ao consultório médico por perda ponderal de 7 kg nos últimos quatro meses. Durante este período teve também visão turva, aumento da sede e aumento do débito urinário. O apetite manteve-se inalterado. Não tem antecedentes médicos relevantes. Não toma qualquer medicação. Ele tem 173 cm de altura e pesa 95 kg; IMC 32 kg/m². Os sinais vitais são normais. As pupilas medem 4 mm e são simétricas e reativas à luz. A acuidade visual é de 2/10 em ambos os olhos. Os resultados dos estudos laboratoriais em jejum obtidos há 14 dias e há 2 dias mostraram concentrações séricas de glicose de 285 mg/dL e 235 mg/dL, respetivamente.

Qual das seguintes é a mais provável explicação para a visão turva do doente?

- (A) Aumento da pressão intraocular.
- (B) Cataratas associadas a diabetes.
- (C) Edema do cristalino.
- (D) Hemorragia retiniana.
- (E) Neurite óptica.

148. Um homem de 48 anos de idade recorre ao consultório médico devido a uma história de dois a três meses de dor articular com rigidez matinal envolvendo as mãos. O exame físico revela calor, eritema e espessamento sinovial das articulações metacarpofalângicas. São detetados múltiplos nódulos subcutâneos ao longo da face extensora dos antebraços. Os resultados dos estudos laboratoriais revelam velocidade de sedimentação de 70 mm/h e resultados negativos para o anticorpo antinuclear e fator reumatoide.

Estes achados são mais consistentes com qual das seguintes condições clínicas?

- (A) Artrite reumatoide.
- (B) Esclerose sistémica (esclerodermia).
- (C) Gota.
- (D) Lúpus eritematoso sistémico.
- (E) Síndrome de Reiter.

149. Uma mulher de 68 anos de idade é trazida à consulta pelo filho por uma história de letargia com duas semanas de evolução. Há um mês era uma mulher ativa e independente, mas o filho refere que quando a visitou a semana passada ela tinha dificuldade em fazer café e andava pela casa devagar. A idosa nega sentir-se doente, mas quando o filho a visitou, hoje, teve dificuldade em acordá-la. Agora, no consultório, parece algo letárgica, mas responde às questões adequadamente. Diz que tem vindo a perder peso por falta de apetite. Tem estado mais obstipada do que o habitual apesar de beber muita água e urinar frequentemente. Não toma medicação habitual. Os sinais vitais são temperatura: 36,6°C, frequência cardíaca 106/min, frequência respiratória 18/min e pressão arterial 118/72 mm Hg. Ao exame neurológico nota-se uma diminuição dos reflexos em todas as extremidades, não havendo outras alterações.

Qual das seguintes alterações laboratoriais é mais consistente com a história clínica e os achados do exame físico?

- (A) Hipercalcemia.
- (B) Hipercaliemia.
- (C) Hiper magnesemia.
- (D) Hipernatremia.
- (E) Hipoglicemia.

150. Um homem de 18 anos de idade com anemia de células falciformes tem recebido múltiplas transfusões nos últimos quatro anos.

Hoje inicia subitamente um quadro de dor severa em ambos os flancos imediatamente após terminar uma transfusão.

Qual das seguintes é a abordagem mais adequada?

- (A) Adrenalina subcutânea.
- (B) Ceftriaxona intravenosa.
- (C) Difenidramina e paracetamol oral.
- (D) Fluidoterapia intravenosa.
- (E) Furosemida intravenosa.

Impressão e acabamento
Imprensa Nacional-Casa da Moeda
Novembro de 2018