

PROVA NACIONAL DE ACESSO

PROVA PILOTO 2018 – Parte I

Por favor, leia atentamente as seguintes instruções antes de iniciar a Prova.

A Prova terá início quando o vigilante da Prova o indicar e tem a duração de 240 minutos sendo ministrada em duas partes de realização obrigatória, I e II, com a duração de 120 minutos cada. Existirá um intervalo de até 60 minutos entre a primeira e a segunda partes.

Por favor tome em atenção que a folha de respostas da primeira parte será recolhida antes do intervalo e de que não voltará a ter acesso à mesma.

Antes de iniciar a prova verifique se:

- a) O enunciado da Prova que recebeu dos vigilantes tem 48 páginas;
- b) A numeração sequencial dos itens está correta;
- c) Inclui a tabela de valores laboratoriais de referência.

As respostas serão dadas em folha própria, que será rubricada por um vigilante da Prova, devendo os candidatos **utilizar, preferencialmente, esferográfica com tinta de cor PRETA.**

No topo da folha de respostas assinale a versão da Prova com um X no retângulo correspondente à mesma.

EXAME A B C

O destacável da folha de respostas já se encontra preenchido com o local, o nome e o número de identificação fiscal (NIF). Por favor **assine o destacável** na linha destacada para o efeito.

Caso os seus dados pessoais não se encontrem corretos, por favor alerte o vigilante da Prova antes do início da mesma para que lhe seja fornecida uma nova folha de respostas. No destacável desta nova folha deverá preencher o local, o seu nome completo e o respetivo NIF e deverá assinar a mesma.

A sua folha de respostas encontra-se identificada com um código de barras bidimensional único (QR Code) que se encontra no topo da folha e do destacável. Este código **não pode ser rasurado ou danificado.**

Para efetuar a sua resposta, bem como **correções na folha de respostas**, proceda do seguinte modo:

Para assinalar uma resposta como certa, marque um X no retângulo correspondente à mesma na folha de respostas.	<input type="checkbox"/>
Se pretender anular uma resposta, coloque dois traços horizontais sobre o X da mesma.	<input type="checkbox"/>
Se pretender que seja dada como certa uma resposta já anulada, marque um X no lado direito do retângulo respetivo, no espaço sublinhado previsto para o efeito.	<input type="checkbox"/> <u> </u> X

São consideradas **NULAS**:

- 1) As perguntas com mais de uma resposta assinalada ou respondidas de forma equívoca;
- 2) As respostas em que o X exceda os limites do retângulo;
- 3) As respostas assinaladas com sinais que não os acima indicados.

Não utilize borracha ao efetuar as correções na folha de respostas. Se for necessário pode substituir a folha de respostas, devendo, para tanto, solicitar uma nova folha a um vigilante da Prova, devolvendo ao mesmo, neste caso, a folha a inutilizar. No destacável desta nova folha deverá preencher o local, o nome completo e o NIF e deverá assinar a mesma.

A folha de resposta não deverá conter quaisquer outros elementos sob pena de anulação da respetiva Prova.

PNA Prova Piloto

Exame – A Parte I

2018

1. Um homem de 78 anos de idade é trazido ao serviço de urgência pela sua família devido a dificuldade progressiva em engolir desde há dois meses, da qual resultou uma perda ponderal de 7 kg. Tem tido fraqueza generalizada progressiva e dificuldade em deglutir nos últimos dois anos. A família ficou preocupada quando reparou que o que ele come não era suficiente para manter o peso. Não toma qualquer medicação. Ele tem 180 cm de altura e pesa 58 kg; IMC 18 kg/m². Os sinais vitais são temperatura 37,0°C, frequência cardíaca 68/min, frequência respiratória 13/min e pressão arterial 108/76 mm Hg. A oximetria de pulso em ar ambiente revela saturação de 96 %. O exame físico mostra reflexo de vômito preservado, mau controlo motor da língua e contrações da língua. Observa-se fraqueza moderada e atrofia da extremidade superior esquerda e contrações frequentes dos músculos do antebraço. Os reflexos rotulianos estão exagerados bilateralmente e há clónus sustentado no tornozelo esquerdo. Engasga-se num teste de deglutição de água.

Qual dos seguintes é o diagnóstico mais provável?

- (A) Acidente vascular cerebral lacunar da ponte.
- (B) Botulismo de origem alimentar.
- (C) Esclerose lateral amiotrófica.
- (D) Esclerose múltipla.
- (E) Infecção por *Corynebacterium diphtheriae*.

2. Um rapaz de 6 anos é levado ao pediatra por os pais acharem «que está a crescer pouco». Os antecedentes pessoais incluem gestação com hipertensão arterial materna a partir do 2.º trimestre e parto às 38 semanas com peso ao nascer de 2030 g. O desenvolvimento psicomotor tem sido adequado e não tem doenças de relevo. A análise do boletim de saúde infantil e juvenil mostra progressão ponderal que atingiu no fim do primeiro ano o P15 (e aí se tem mantido) e progressão estatural que se mantém desde o nascimento entre os percentis 3 e 5. A velocidade de crescimento no último ano foi de 3 cm. Atualmente mede 98 cm (< P3) e apresenta um peso de 18 kg (P15). IMC 18,7 kg/m². Baseado na altura dos pais, a estatura alvo desta criança deve situar-se entre 172 cm (P30) e 185 cm (P85). O restante exame físico é normal.

Qual das seguintes é a informação mais adequada a fornecer aos pais neste momento?

- (A) «Antes de emitir uma opinião necessito de uma RM da hipófise.»
 - (B) «Neste momento não há tratamento, será um adulto de baixa estatura.»
 - (C) «O menino vai crescer até mais tarde e atingir a altura prevista.»
 - (D) «O vosso filho tem critérios para tratamento com hormona de crescimento.»
 - (E) «Remarcamos consulta dentro de um ano para reavaliar a velocidade de crescimento.»
3. Um homem de 75 anos de idade apresenta-se numa consulta de seguimento. Ele tem uma história de dois anos de diagnóstico de doença de Parkinson, para a qual toma cinco comprimidos de carbidopa-levodopa diariamente. Sente que os sintomas estão bem controlados. Ele admite que ocasionalmente vê pequenos animais na sala, mas consegue reconhecer que não são reais. A sua última toma de medicação foi há uma hora. Os sinais vitais são normais. A expressão facial e volume de voz são normais. Ao exame físico o membro superior direito apresenta tónus muscular aumentado sem tremor. Os movimentos motores finos da mão direita (no movimento de bater o polegar e o indicador) estão lentificados. O doente consegue-se levantar da posição de sentado sem apoio e dá passos com distância normal, mas apresenta uma redução do balanceio do membro superior direito.

Qual dos seguintes é o passo mais apropriado na farmacoterapia deste doente?

- (A) Adição de donepezilo.
- (B) Adição de quetiapina.
- (C) Continuação do tratamento atual.
- (D) Redução da dose de carbidopa-levodopa.
- (E) Substituição da carbidopa-levodopa por pramipexol.

4. Uma mulher de 30 anos de idade, grávida, primigesta de 28 semanas, recorre à consulta para uma consulta de vigilância pré-natal. Tem sido vegetariana restrita desde há vários anos. Em cada consulta a doente tem insistido que tem comido bem. No entanto, ganhou apenas 0,9 kg relativamente ao seu peso pré-gravidez de 54 kg; tem 165 cm de altura. Diz que tem tomado as vitaminas e o ferro tal como instruído. Faz exercício físico regularmente, mas reduziu a atividade de forma significativa nas últimas quatro semanas porque se tem sentido «demasiado cansada». A frequência cardíaca é de 90/min e a pressão arterial de 110/60 mm Hg. Os resultados dos estudos laboratoriais desta consulta são os seguintes:

Sangue	
Hematócrito	25 %
Hemoglobina	7,5 g/dL
Leucócitos	3500/mm ³
Volume corpuscular médio	105 µm ³
Plaquetas	119 000/mm ³

A interpretação mais precisa destes resultados laboratoriais atendendo à história clínica da mulher é a de que ela tem qual dos seguintes?

- (A) Deficiência de desidrogenase da glucose 6-fosfato.
 - (B) Deficiência de ferro.
 - (C) Deficiência de folato.
 - (D) Deficiência de vitamina B₁₂ (cianocobalamina).
 - (E) Trombocitopenia autoimune.
5. Uma mulher de 25 anos de idade, gesta 0, ciclos regulares (28 dias com 4 dias de fluxo menstrual) apresenta-se em consulta de ginecologia por corrimento vaginal muito pruriginoso iniciado há 3 dias e que se tem intensificado, impedindo relações sexuais. A data da última menstruação foi há 12 dias. Iniciou atividade sexual aos 15 anos. Recorre a preservativo masculino como contraceção, mas nem sempre. Tem por hábito o uso diário de penso higiénico. Há duas semanas foi medicada com amoxicilina por infeção urinária. Tem sido saudável e não toma qualquer medicação crónica. Os sinais vitais encontram-se dentro de limites normais. No exame pélvico é visível eritema vulvar; com espéculo observa-se corrimento branco grumoso; o colo do útero não tem lesões; o toque vaginal é normal e indolor. O restante exame físico é normal.

Qual é a explicação mais provável para o aparecimento do corrimento?

- (A) A fase do ciclo menstrual.
- (B) A toma de antibiótico.
- (C) A idade de início da atividade sexual.
- (D) O uso diário de penso higiénico.
- (E) O uso inconsistente de preservativo masculino.

6. Uma mulher de 29 anos de idade, nuligesta, com sete semanas de atraso menstrual, acorre ao serviço de urgência por queixas de dor. A doente refere dor contínua «em moedeira», no hipogastro e fossa ilíaca direita, que quantifica a intensidade como 5 pontos numa escala de 10 pontos, desde há dois dias. Sem perdas hemáticas genitais. Exceto alguns episódios de vulvovaginite não tem outros antecedentes de relevo. Os sinais vitais são temperatura de 37,5°C, frequência cardíaca 90/min, frequência respiratória 13/min e pressão arterial 118/60 mm Hg. Ao exame objetivo as mucosas estão coradas e hidratadas. O abdómen tem movimentos respiratórios, é mole e ligeiramente doloroso à palpação superficial, mas doloroso à palpação profunda na fossa ilíaca direita. Ao exame ginecológico o colo tem consistência normal, está inteiro e fechado e é doloroso à mobilização. O útero e as regiões anexais são difíceis de avaliar por desconforto da doente, sobretudo à direita. O teste imunológico da gravidez na urina é negativo. Os resultados analíticos revelaram leucócitos no sangue de 14 000/mm³.

Qual dos seguintes é o mais adequado estudo a solicitar de seguida?

- (A) Análise sumária de urina.
- (B) Doseamento serológico de beta-HCG.
- (C) Ecografia abdomino-pélvica.
- (D) Ecografia pélvica por via vaginal.
- (E) Raio-X do abdómen em pé.

7. Um homem de 48 anos de idade recorre ao serviço de urgência por uma história com 12 horas de evolução de dormência e fraqueza no ombro e braços direitos. Refere ainda que tem tido dor cervical crescente nos últimos quatro meses para as quais tem tomado paracetamol sem alívio. Diz ainda que um banho de água morna e dois comprimidos de paracetamol esta manhã não aliviaram os sintomas. Fuma dois maços de tabaco por dia e consome bebidas alcoólicas ocasionalmente. Ele é casado e tem quatro filhos. Trabalha como operador de máquinas numa fábrica. O único internamento que tem foi para uma hernioplastia inguinal aos 45 anos de idade. Tem 175 cm de altura e pesa 95 kg; IMC 31 kg/m². Os sinais vitais são temperatura 37,0°C, frequência cardíaca 76/min, frequência respiratória 12/min e pressão arterial 135/90 mm Hg. O doente aparenta um bom estado geral e não aparenta ter sofrimento agudo. Ao exame físico observa-se dificuldade em elevar o braço direito contra resistência, com força muscular 3/5. Apresenta dormência no teste de sensibilidade na face látero-superior do braço direito. O reflexo bicipital está diminuído à direita. O exame dos membros inferiores não mostra qualquer alteração.

Qual dos seguintes é o passo mais apropriado na abordagem deste doente neste momento?

- (A) Administrar diclofenac.
 - (B) Fisioterapia.
 - (C) Imobilização com colar cervical.
 - (D) Injeção de metilprednisolona.
 - (E) Referenciar a neurocirurgia.
8. Encontra-se a realizar uma visita domiciliária a um doente de 93 anos de idade que vive com a sua esposa de 70 anos numa casa de dois pisos. O doente foi diagnosticado com demência tipo Alzheimer há oito anos. Tem incontinência urinária e fecal. Como já não se consegue alimentar a si próprio ou mastigar, depende da mulher para o ajudar na alimentação. A esposa tem recusado a ajuda dos filhos adultos de ambos para tomar conta do doente. Ela refere: «Gostamos da nossa privacidade.» A esposa pediu esta visita porque encontrou uma úlcera de pressão esta manhã no dorso do doente enquanto lhe fazia a higiene. O doente também necessita da ajuda de duas pessoas para sair da cama e está confinado ao leito a maior parte do tempo. Hoje, ao exame físico, o doente aparenta magreza superior à da visita realizada dois meses antes. Observa-se má higiene oral com várias peças dentárias soltas. Observa-se uma úlcera de decúbito de 2 cm × 3 cm sobre o sacro. Observa-se emagrecimento intercostal. O doente sorri para si mas não fala.

A situação atual do doente é mais compatível com qual dos seguintes?

- (A) Demência avançada.
- (B) Hematoma subdural.
- (C) Infecção do trato urinário.
- (D) Maus tratos.
- (E) Neoplasia metastizada.

9. Um homem de 67 anos de idade, funcionário das finanças, recorre à consulta por adormecimento do braço esquerdo que começou subitamente há um dia enquanto trabalhava. Refere que nos 30 minutos anteriores ao início da dormência desenvolveu cefaleias frontais e náuseas sem vômitos. Tomou dois comprimidos de paracetamol e voltou ao trabalho. Tem história de hipertensão arterial tratada com amlodipina e perturbação bipolar tratada com carbonato de lítio. O doente fuma meio maço de tabaco por dia desde há 30 anos. Tem 172 cm de altura e pesa 92 kg; IMC 31 kg/m². Os sinais vitais são temperatura 37,2°C, frequência cardíaca 110/min, frequência respiratória 20/min e pressão arterial 180/98 mm Hg. O exame físico revelou hemianópsia homónima esquerda e mobilidade diminuída do membro superior esquerdo com força muscular 2/5. O restante exame físico não revelou alterações.

Qual dos seguintes é o diagnóstico mais provável?

- (A) Acidente vascular cerebral.
- (B) Arterite de células gigantes.
- (C) Enxaqueca atípica.
- (D) Neoplasia do SNC.
- (E) Perturbação conversiva.

10. Em reunião de grupo multidisciplinar de oncologia, é apresentado o caso de um homem de 65 anos, assintomático, que realizou colonoscopia de rastreio que revelou neoplasia não obstrutiva do cólon transverso. Os antecedentes pessoais e familiares são irrelevantes.

Os sinais vitais são temperatura 37,0°C, frequência cardíaca 65/min, frequência respiratória 16/min e pressão arterial 129/82 mm Hg. Mede 180 cm de altura e pesa 70 kg; IMC 21,6 kg/m². O exame físico é normal. A biópsia realizada durante a colonoscopia revelou adenocarcinoma moderadamente diferenciado. A TC toraco-abdomino-pélvica demonstrou oito metástases hepáticas bilobares.

O estudo sérico realizado demonstrou:

Sangue		Soro	
Hemoglobina	13,5 g/dL	Proteína C reativa	45 mg/dL
Leucócitos	8000/mm ³	Fosfatase alcalina	220 U/L
Plaquetas	256 000/mm ³	Gama GT	222 U/L
Tempo de protrombina	11 seg	ALT	50 U/L
		AST	60 U/L
		Bilirrubina total	0,8 mg/dL
		Albumina	3,5 g/dL
		Creatinina	0,9 mg/dL
		CEA	1422 ng/mL (N < 2 ng/mL)
		CA19.9	2983 U/mL (N < 37 U/mL)

Os eritrócitos apresentam normocromia e normocitose. A fórmula leucocitária é normal.

Qual dos seguintes é o primeiro passo mais adequado na estratégia terapêutica?

- (A) Quimioembolização das metástases.
- (B) Quimioterapia neoadjuvante.
- (C) Radiofrequência das metástases e ressecção segmentar do cólon.
- (D) Ressecção segmentar do cólon com hepatectomia parcial.
- (E) Transversectomia.

11. Uma mulher de 35 anos de idade, casada e mãe de dois filhos, recorre ao seu médico assistente, no centro de saúde, com queixas de angústia, irritabilidade, intolerância ao ruído, insónia inicial e de sentir dificuldade em exercer o papel de esposa e de mãe. Os sintomas estabeleceram-se após o nascimento do segundo filho quatro anos antes. Este filho sofre de asma com recurso frequente ao serviço de urgência. O exame físico não revelou alterações para além de trémulo ligeiro dos membros superiores e sudação palmar. No exame do estado mental apresenta-se orientada, inquieta, com atenção flutuante, e preocupações (que a própria admite como sendo excessivas) sobre variados domínios da sua vida. O humor é ansioso, sem atividade alucinatório-delirante e sem ideação suicida. Em consulta, realizada três meses antes, existe registo de eletrocardiograma e análises, incluindo função tiroideia, sem alterações.

Qual das seguintes atitudes é a mais adequada para o tratamento da doente?

- (A) Prescrever aripiprazol.
- (B) Prescrever lítio.
- (C) Psicodrama.
- (D) Psicoterapia de inspiração analítica.
- (E) Terapia cognitivo-comportamental.

12. Uma mulher de 22 anos de idade, grávida de 32 semanas, recorre ao médico assistente três dias antes da sua consulta programada de vigilância pré-natal por cefaleias intensas. Tem sido seguida por si desde as 8 semanas de gravidez. A gravidez tem progredido normalmente. Ela refere que tem cefaleias intensas, em banda e latejantes. As cefaleias começam gradualmente ao final do dia e tornam difícil realizar o seu trabalho como caixa de supermercado.

Não teve náuseas, vômitos ou alterações visuais ou auditivas. Notou edema moderado dos tornozelos quando termina o turno. Ela pesa 63 kg e mede 165 cm de altura. Ao exame físico, hoje, a pressão arterial é de 118/54 mm Hg. O exame do fundo do olho é normal. A altura uterina é consistente com a data da gravidez e os sons cardíacos fetais são normais. A urina é negativa para proteína e glicose.

Qual dos seguintes é o estudo diagnóstico mais apropriado a pedir neste momento?

- (A) Eletroencefalografia em privação de sono.
- (B) Estudo da função renal de 24 horas.
- (C) Perfil bioquímico do fígado.
- (D) TC cerebral.
- (E) Não são necessários estudos adicionais.

13. Uma mulher de 25 anos de idade vem à consulta acompanhada pelo marido queixando-se de redução importante da frequência sexual após o nascimento do único filho de ambos dois anos antes. O parto foi vaginal com episiotomia. O marido refere manter desejo e excitação dirigido à mulher, queixando-se da falta de participação desta. A doente quando entrevistada individualmente referiu ligação afetiva importante com o marido, afirmando, contudo, que embora no passado sentisse excitação e satisfação global nas relações sexuais, desde o nascimento do filho deixou de sentir desejo sexual em qualquer situação. No entanto, quando ocasionalmente inicia uma relação sexual por insistência do companheiro, acaba por ter algumas sensações eróticas, nunca conseguindo, contudo, atingir o orgasmo. A sua vida profissional intensa tem-na impedido de frequentar o ginásio, o que contribui para uma deficiente imagem corporal, relacionada com o aumento de peso durante a gravidez, que se manteve. Tem antecedentes de episódio depressivo, no primeiro mês após o parto, estando medicada, desde então, com paroxetina, com sucesso.

Qual é a explicação mais provável para a condição desta paciente?

- (A) Complicações do parto.
 - (B) Défice da autoimagem.
 - (C) Episódio depressivo.
 - (D) Iatrogenia medicamentosa.
 - (E) Sobreinvestimento no papel de mãe.
14. Uma mulher de 18 anos de idade vivendo com os pais e irmão mais velho, é observada pelo seu médico assistente, no centro de saúde, onde foi trazida pela mãe, procurando uma consulta de nutrição. A mãe refere que nos dois últimos anos a doente tem sido progressivamente restritiva em relação aos alimentos, alimentando-se quase exclusivamente de pequenas quantidades de peixe e legumes. Igualmente aumentou as atividades de exercício físico, passando pelo menos três horas por dia no ginásio. Quando entrevistada a doente refere a necessidade de se submeter a este regime face à vontade de perder peso e melhorar determinadas áreas do seu corpo, que entende como excessivamente volumosas. Sem antecedentes médicos relevantes, mas com amenorreia desde há seis meses. No exame físico apresenta-se emagrecida e desidratada. Ela tem 165 cm de altura e pesa 37 kg; IMC 13,6 kg/m². Os sinais vitais são temperatura 35,4°C, frequência cardíaca 45/min, frequência respiratória 13/min e pressão arterial 90/65 mm Hg. Não estão disponíveis meios auxiliares de diagnóstico no imediato.

Qual dos seguintes é o próximo passo mais adequado?

- (A) Marcar consulta de seguimento em MGF.
- (B) Referenciar para consulta de nutrição.
- (C) Referenciar para consulta de psicologia.
- (D) Referenciar para consulta de psiquiatria.
- (E) Referenciar para serviço de urgência.

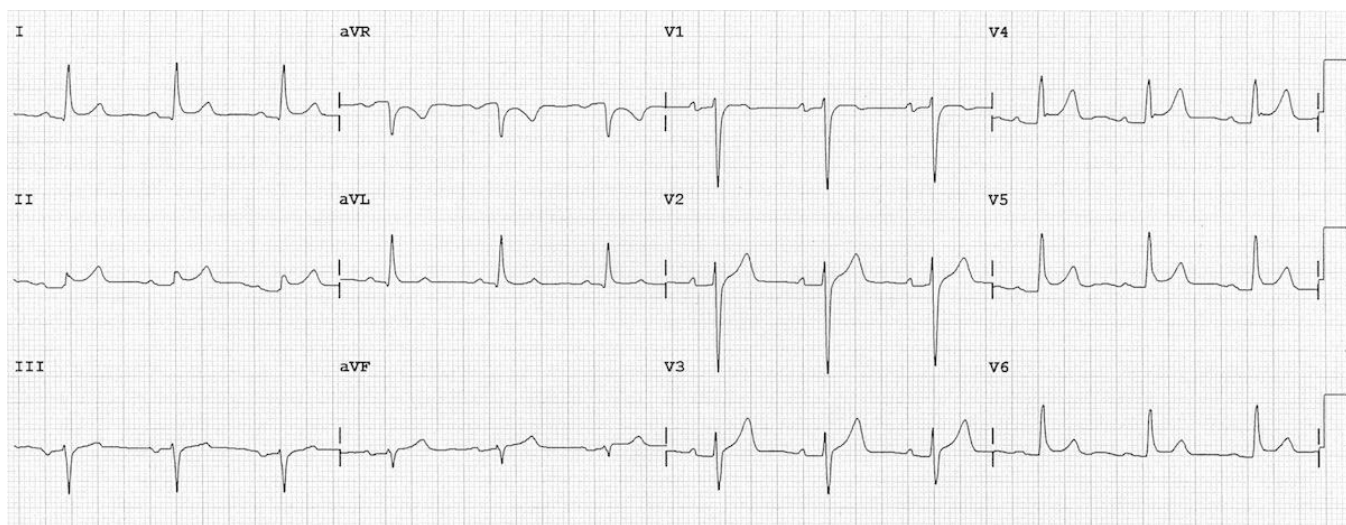
15. Uma mulher de 33 anos de idade recorre ao seu consultório para uma primeira consulta. Ela refere: «Eu preciso de ser vista imediatamente. Já não aguento mais as dores de cabeça. Normalmente acordo com uma dor de cabeça que dura duas horas.» A ocorrência das cefaleias não está relacionada com o período menstrual. Queixa-se ainda de sonolência extrema durante o dia e numa ocasião adormeceu enquanto conduzia. O exame físico revela uma mulher obesa com pressão arterial de 150/90 mm Hg. O resto do exame físico é normal.

Qual dos seguintes é o passo inicial mais apropriado?

- (A) Prescrever modafinil.
- (B) Prescrever propranolol.
- (C) Prescrever uma associação que inclua codeína, em SOS.
- (D) Solicitar uma RM cerebral.
- (E) Solicitar um estudo do sono.

16. Um homem de 42 anos de idade recorre ao serviço de urgência por dor torácica. Refere ter, atualmente, dor precordial de intensidade 7 pontos numa escala de 10 pontos, tipo queimadura, com duração de 12 horas, com flutuação e que alivia quando se inclina para a frente. Sem irradiação. Refere ter tido sintomas de constipação há cerca de 15 dias. O doente tem antecedentes de hipertensão arterial controlada com atenolol e obesidade. É fumador ativo (5 unidades maço ano). Não tem antecedentes familiares relevantes. Ao exame físico o doente apresenta-se ansioso e queixoso. O doente tem 175 cm de altura e pesa 94 kg; IMC 31 kg/m². Os sinais vitais são temperatura 36,8°C, frequência cardíaca 98/min, frequência respiratória 15/min e pressão arterial 120/78 mm Hg. A oximetria de pulso revela saturação de O₂ de 98 % em ar ambiente. As auscultações pulmonar e respiratória são normais.

Obteve-se o eletrocardiograma que se encontra em anexo.



Qual dos seguintes é o diagnóstico mais provável?

- (A) Doença de Takotsubo.
- (B) Enfarte agudo do miocárdio.
- (C) Hérnia do hiato esofágico.
- (D) Pericardite.
- (E) Síndrome de Brugada.

17. Uma mulher de 45 anos de idade recorre ao consultório médico devido a uma história de seis meses de zumbidos (*tinnitus*) no ouvido direito e perda progressiva de acuidade auditiva à direita. Refere dificuldade em ouvir as pessoas ao telefone quando coloca o telefone à direita. Não perdeu acuidade auditiva à esquerda. Não tem história prévia de patologias relevantes e não toma qualquer medicação. Os sinais vitais são normais. O exame físico revela uma ligeira ptose do andar inferior da hemiface direita e perda das rugas na fronte direita. O reflexo corneano é normal no olho esquerdo, mas ligeiramente reduzido no olho direito. A acuidade auditiva está reduzida à direita. O resto do exame neurológico não revela anomalias.

Qual dos seguintes diagnósticos é o mais provável?

- (A) Doença de Ménière.
- (B) Glioma do tronco cerebral.
- (C) Herpes zoster do ouvido.
- (D) Neurinoma do acústico (*schwannoma vestibular*).
- (E) Otosclerose.

18. Uma mulher de 74 anos de idade é trazida à consulta pelo seu filho devido a uma história de vertigens e vômitos desde há dois dias. Refere ainda que, desde que os sintomas começaram, a sua audição à esquerda tem vindo a diminuir. Há vários dias atrás desenvolveu congestão nasal e dos seios perinasais e «dores de garganta»; os sintomas iniciaram uma semana após ter visitado os seus netos. Nega diplopia, dormência da face ou fraqueza das extremidades. Tem história prévia de depressão, diverticulose, hipertensão arterial controlada e osteoartrite das mãos. Está medicada com fluoxetina, amlodipina, hidroclorotiazida e paracetamol. A doente aparenta estar pálida, mas está sem sinais de desconforto em decúbito dorsal. Os sinais vitais são temperatura 37,4°C, frequência cardíaca 78/min, frequência respiratória 16/min e pressão arterial 134/78 mm Hg. O exame dos pares cranianos não revela alterações. Tem nistagmo horizontal. A força muscular é normal. Teste de Romberg positivo. O teste de audição revela diminuição moderada bilateralmente. O restante exame físico é normal.

Qual dos seguintes é o diagnóstico mais provável?

- (A) Acidente vascular isquémico cerebeloso.
- (B) Acidente vascular isquémico da artéria labiríntica.
- (C) Doença de Ménière.
- (D) Neurinoma do acústico.
- (E) Neurite vestibular.

19. Uma mulher caucasiana, de 42 anos de idade, dona de casa, recorre ao serviço de urgência devido a uma história de dois dias de perda de equilíbrio quando se levanta ou caminha com dor dorsal moderada com irradiação para a perna esquerda. Ela diz: «Eu sinto-me como se as minhas pernas se transformassem em borracha.» Ela tem tido incontinência urinária progressiva durante este período e tem urinado na cama à noite. Há três anos, ela foi submetida a tumorectomia seguido de quimioterapia e radioterapia devido a um carcinoma ductal infiltrativo da mama. Ela tem 160 cm de altura e pesa 57 kg; IMC 22 kg/m². Os sinais vitais são temperatura 37,1°C, frequência cardíaca 88/min, frequência respiratória 16/min e pressão arterial 102/66 mm Hg. Força muscular das extremidades é de 3/5. Os reflexos tendinosos profundos estão exacerbados nos joelhos e tornozelos. A sensibilidade ao estímulo doloroso está reduzida nas extremidades inferiores.

Qual dos seguintes é o estudo inicial mais apropriado para esta doente?

- (A) Cintigrafia óssea.
- (B) Eletromiografia.
- (C) Raio-X da coluna.
- (D) RM da coluna.
- (E) TC da coluna.

20. Um homem, de 76 anos de idade, é trazido ao serviço de urgência pela sua esposa porque ele tem sido incapaz de mover o braço e perna esquerdos, desde que acordou há uma hora. Duas semanas antes tinha tido alta hospitalar após o tratamento de celulite da extremidade inferior direita com antibióticos intravenosos. A história médica relevante inclui febre reumática aos 12 anos de idade, substituição valvular mitral aos 71 anos de idade, diabetes mellitus tipo 2, hipertensão arterial e doença péptica ulcerada. Está medicado com varfarina, metformina, amlodipina e ranitidina. Os sinais vitais são temperatura 39,4°C, frequência cardíaca 110/min, frequência respiratória 28/min e pressão arterial 160/100 mm Hg. O doente está desidratado e confuso, mas cooperante. A auscultação do tórax revela crepitações basais bilaterais. O exame cardíaco revela murmúrio sistólico de grau 4/6 que se ouve melhor ao longo do bordo esquerdo do esterno. O exame físico revela edema dos tornozelos e sinais de celulite em resolução na perna direita. O exame neurológico revela desvio do olhar para a direita. Há fraqueza muscular e diminuição dos reflexos osteotendinosos nos membros esquerdos. Os reflexos de ambos os tornozelos estão ausentes. O sinal de Babinski está presente à esquerda.

Qual dos seguintes é o diagnóstico mais provável?

- (A) Abscesso cerebral.
- (B) Enfarte lacunar da cápsula interna.
- (C) Hematoma intracerebral.
- (D) Hematoma subdural.
- (E) Hemorragia subaracnóidea.

21. Um homem de 82 anos de idade está internado no hospital na sequência de implantação de prótese aórtica biológica por estenose aórtica há 15 dias. A cirurgia teve um pós-operatório complicado por necessidade prolongada de apoio ventilatório, pneumonia associada a ventilação invasiva e necessidade de suporte com aminas vasopressoras. O doente teve melhoria do quadro clínico com critérios para alta. Hoje, o doente apresenta febre e deterioração do estado geral, com cansaço marcado. Os sinais vitais são temperatura 38,5°C, frequência cardíaca 98/min, com pulso de amplitude muito aumentada, frequência respiratória 15/min e pressão arterial 155/45 mm Hg. A oximetria de pulso revela saturação de O₂ de 92 % em ar ambiente. A auscultação cardíaca revela sopro sistólico 2/6 ao longo do bordo esquerdo do esterno (previamente conhecido) e sopro diastólico 2/6 no 3.º espaço intercostal esquerdo de novo. A auscultação pulmonar revela crepitações em ambas as bases. O restante exame físico não apresenta alterações relevantes.

Sangue		Soro	
Hemoglobina	10,2 g/dL	Proteína C reativa	45 mg/dL
	Normocromia, Normocitose		
Leucócitos	16 000/mm ³		
Neutrófilos	84 %		
Plaquetas	141 000/mm ³		

Qual dos seguintes estudos mais provavelmente confirmaria o diagnóstico do quadro clínico atual?

- (A) Ecocardiograma.
- (B) Marcadores de necrose do miocárdio.
- (C) Raio-X do tórax.
- (D) TC torácico.
- (E) Serologia viral.

22. Um recém-nascido de 1 semana de idade é trazido ao serviço de urgência devido a temperatura retal de 39,1°C, letargia e dificuldade no aleitamento. Os resultados da punção lombar sugerem meningite bacteriana.

Qual dos seguintes é o mais provável organismo etiológico?

- (A) *Haemophilus influenzae*.
- (B) *Listeria monocytogenes*.
- (C) *Neisseria meningitidis*.
- (D) *Streptococcus* do grupo B.
- (E) *Streptococcus pneumoniae*.

23. Um homem de 45 anos de idade é trazido ao serviço de urgência pelo seu irmão que o encontrou confuso e desorientado em casa há cerca de 20 minutos. No carro, no caminho para o hospital, o doente perdeu a consciência. O irmão diz que o doente estava bem quando o visitou há um mês e que desconhece problemas de saúde do irmão. À admissão o doente não reage. Os sinais vitais são temperatura 37,0°C, frequência cardíaca 60/min, frequência respiratória 10/min e pressão arterial 80/50 mm Hg. A oximetria de pulso em ar ambiente revela saturação de 87 %. O exame físico inicial não revela rigidez da nuca ou sinais neurológicos focais.

Qual dos seguintes é o passo imediato mais apropriado?

- (A) Administrar glicose a 50 %.
- (B) Administrar naloxona.
- (C) Proteger a via aérea.
- (D) Realizar gasimetria arterial.
- (E) Realizar TC cerebral.

24. Um homem, de 25 anos de idade, de origem africana, recorre ao serviço de urgência devido a uma crise de asma. Está a usar, atualmente, beclometasona por inalador para a asma e foi hospitalizado há três meses por uma crise similar. O exame físico de hoje revela um homem com dispneia intensa e sibilância dispersa.

Qual dos seguintes é mais provável encontrar no restante exame físico?

- (A) Pulso bífido.
- (B) Pulso de baixa amplitude.
- (C) Pressão de pulso aumentada.
- (D) *Pulsus alternans*.
- (E) *Pulsus paradoxus*.

25. Um homem, de 73 anos de idade, é trazido ao serviço de urgência pela família devido a sonolência crescente e dificuldade em respirar nos últimos dois dias. A história médica progressiva é relevante para doença pulmonar obstrutiva crônica (DPOC). Preciso de tratamento com pulso de corticosteroides quatro vezes no último ano. Ele está, atualmente, medicado com prednisolona 10 mg/dia. Faz também oxigênio 2 L/min por cânula nasal, a maior parte do dia, em casa. Foi internado no hospital, há dois anos, por exacerbação aguda da DPOC e precisou de nove dias de ventilação mecânica. Desde essa altura, ele especificou que não deseja ser reanimado ou intubado no futuro. Os testes de função respiratória há dois anos revelaram FEV₁ de 0,85 L e rácio FEV₁:FVC 0,42 (37 % do previsto). Ele fuma dois maços de tabaco por dia nos últimos 60 anos e continua a fumar contrariando as recomendações do seu médico assistente. Os sinais vitais, hoje, são temperatura 38,3°C, frequência cardíaca 98/min, frequência respiratória 8/min e pressão arterial 117/56 mm Hg. A oximetria de pulso com 3 L oxigênio por cânula nasal revela saturação de 89 %. O doente está sonolento e confuso. A auscultação pulmonar revela sibilos difusos inspiratórios e expiratórios em todos os campos pulmonares. Os sons cardíacos estão ensurdecidos, mas normais. Verifica-se em ambos os tornozelos edema ligeiro. Os resultados laboratoriais são os seguintes:

Soro		Análise dos gases arteriais	
Na ⁺	142 mEq/L	PO ₂	55 mm Hg
K ⁺	4,0 mEq/L	PCO ₂	85 mm Hg
Cl ⁻	106 mEq/L	pH	7,29
HCO ₃ ⁻	32 mEq/L		

Qual das seguintes alternativas é a mais provável de melhorar a condição aguda deste doente?

- (A) Administração de epinefrina inalatória.
- (B) Administração de ceftriaxona e azitromicina intravenosa.
- (C) Administração de metilprednisolona intravenosa.
- (D) Alteração da fração inspirada de oxigênio para 50 % por máscara facial.
- (E) Ventilação assistida com pressão positiva contínua por máscara.

26. Um homem, de 60 anos de idade, recorre à consulta do médico assistente devido a dificuldade respiratória progressiva ao longo do último ano. Refere que tem dispneia após caminhar um quarteirão. Os sintomas não acontecem em repouso e não se alteram por mudanças de posição ou ao longo do dia. Ele não tem tosse, expectoração ou dor torácica. Não tem outros antecedentes médicos de relevo nem faz qualquer medicação. Fumou um maço de tabaco por dia nos últimos 40 anos. Ele tem 183 cm de altura e pesa 63 kg; IMC 19 kg/m². Os sinais vitais são temperatura 37,0°C, frequência cardíaca 85/min, frequência respiratória 25/min e pressão arterial 120/60 mm Hg. A oximetria de pulso em ar ambiente revela saturação de 93 %. O doente aparenta estar fraco. O exame físico revela emagrecimento temporal ligeiro; sem turgescência jugular venosa. Observa-se a utilização dos músculos acessórios. O exame do tórax revela aumento das dimensões ântero-posteriores, consistente com tórax em barril. A auscultação pulmonar revela sons respiratórios apagados com expiração prolongada; não se ausculta sibilos. O tórax está hiper-ressonante à percussão. O exame cardíaco revela sons cardíacos apagados sem sopros. Não se observa edema periférico ou cianose.

Qual dos seguintes estudos, mais provavelmente, estabelecerá o diagnóstico deste doente?

- (A) Determinação da α_1 -antitripsina sérica.
- (B) Espirometria.
- (C) TC de alta resolução do tórax.
- (D) Raio-X do tórax.
- (E) Não está indicado qualquer estudo.

27. Um homem de 70 anos de idade com história de esquizofrenia que está em remissão há 10 anos tem doença pulmonar obstrutiva crónica e carcinoma da próstata. Ele é internado no hospital para realizar prostatectomia. Durante o período pós-operatório ele fica abruptamente confuso e desorientado. Está paranoide e alterna períodos de combatividade e de inibição psicomotora. Ele recusa qualquer medicação.

Qual dos seguintes é o primeiro passo mais apropriado?

- (A) Administrar salbutamol por nebulizador.
- (B) Administrar haloperidol.
- (C) Determinar a saturação em oxigénio por oximetria de pulso.
- (D) Requisitar raio-X do tórax.
- (E) Requisitar ionograma.

28. Uma mulher de 55 anos de idade recorre à consulta do médico assistente porque tem tido dor no ombro esquerdo nos últimos dois meses. Ela fuma um maço de tabaco por dia há 25 anos. Ao exame físico não há dor à palpação do seu ombro, mas ela não consegue abduzir o braço além dos 25°. Ela está rouca, mas o restante exame físico é normal.

O raio-X do ombro é normal.

Qual das seguintes alternativas deveria ser o próximo passo na avaliação deste doente?

- (A) Artroscopia.
- (B) Artrografia do ombro.
- (C) Raio-X do tórax.
- (D) RM do ombro.
- (E) TC do ombro.

29. Uma lactente de 2 meses de idade é trazida ao serviço de urgência por dificuldade respiratória. A criança estava bem até há três dias quando desenvolveu rinorreia e tosse que durou dois dias. Esta noite, a criança começou a respirar rapidamente. Ao exame físico, a lactente tem pele fria e marmoreada, está taquipneica com respiração superficial e cianótica. A auscultação dos campos pulmonares revela sons respiratórios diminuídos e crepitações dispersas.

Qual dos seguintes é o passo inicial mais apropriado?

- (A) Determinar a saturação de oxigénio.
- (B) Obter raio-X do tórax.
- (C) Obter raio-X lateral do pescoço.
- (D) Realizar laringoscopia.
- (E) Solicitar consulta de pneumonologia.

30. Uma mulher de 56 anos de idade que tem dispepsia crónica, recorre ao serviço de urgência várias horas após realizar endoscopia digestiva alta com biópsia gástrica sob sedação, numa unidade de ambulatório hospitalar. A mulher reporta que após ter regressado a casa do hospital desenvolveu sensação de ardor retrosternal que agravou progressivamente. Refere que a dor agrava com a respiração e relata que tem sido incapaz de engolir alimentos sólidos desde que iniciou a dor. Refere que tem sido saudável. Ela tem 155 cm de altura e pesa 79 kg; IMC 33 kg/m². Os sinais vitais atuais são temperatura 38,3°C, frequência cardíaca 120/min, frequência respiratória 22/min e pressão arterial 95/70 mm Hg. A doente está sentada na vertical e parece estar em desconforto agudo. A oximetria de pulso revela saturação de oxigénio de 93 % a respirar ar ambiente.

Qual dos seguintes diagnósticos é o mais provável?

- (A) Gastrite aguda.
- (B) Mediastinite.
- (C) Pneumonia de aspiração.
- (D) Tromboembolismo pulmonar.
- (E) Ulceração esofágica.

31. Um homem de 22 anos de idade regressa ao consultório médico para consulta de seguimento de um teste cutâneo de tuberculina. Há um ano foi positivo com resposta de intensidade intermédia com induração de 12 mm e raio-X do tórax normal. Realizou terapia durante nove meses com isoniazida diária sem intercorrências. Há uma semana, dois meses após completar o tratamento, uma nova prova de provocação com tuberculina demonstrou novamente resposta de intensidade intermédia. O rastreio para a admissão na universidade revelou induração de 12 mm.

Qual dos seguintes é o mais apropriado plano para a gestão deste doente nesta altura?

- (A) Prescrever isoniazida e rifampicina por um ano.
- (B) Prescrever isoniazida por mais um ano.
- (C) Repetir o raio-X do tórax.
- (D) Repetir o teste cutâneo da tuberculina daqui a seis meses.
- (E) Não fazer mais nada.

32. Uma mulher de 52 anos de idade recorre ao médico de família por tosse irritativa que não a deixa dormir. Tem história conhecida de diabetes mellitus do tipo 2, hipertensão arterial e insuficiência renal crônica. Está medicada com metformina, lisinopril e aspirina. Os sinais vitais são temperatura 37,1°C, frequência cardíaca 68/min, frequência respiratória 15/min e pressão arterial 135/80 mm Hg. A oximetria de pulso revelou saturação de O₂ de 98 % em ar ambiente. As auscultações cardíaca e pulmonar são normais. Os resultados dos exames analíticos revelaram clearance de creatinina de 50 mL/min.

Qual dos seguintes é o melhor próximo passo na gestão desta doente?

- (A) Associar hidroclorotiazida.
- (B) Requisitar provas funcionais respiratórias.
- (C) Requisitar raio-X do tórax.
- (D) Solicitar exame microbiológico de secreções brônquicas.
- (E) Substituir o lisinopril por losartan.

33. Uma mulher de 47 anos de idade, obesa, é observada em consulta externa por epigastralgia, azia e dor retrosternal tipo queimadura pós-prandial. Refere ainda enfartamento e cansaço fácil. Nos seis meses de evolução destes sintomas apresentou uma perda ponderal de 12 kg (atualmente pesa 78 kg). Nas duas últimas semanas teve vômitos alimentares. Ao exame físico apresenta mucosas pálidas e secas, sinal da prega cutânea e ausência de massas cervicais palpáveis. A palpação do abdômen é indolor e no epigastro desperta um ruído audível; o fígado não é palpável; ausência de ascite.

Os resultados dos exames analíticos foram:

Sangue		Análise dos gases arteriais	
Hemoglobina	8,5 g/dL	PO ₂	93 mm Hg
	Microcitose, Hipocromia		
Hematócrito	49 %	PCO ₂	48 mm Hg
		pH	7,5

Após 36 horas de jejum foi realizada endoscopia digestiva alta que revelou estômago distendido, presença de restos alimentares em quantidade abundante e lesão exofítica na parede gástrica justapilórica com obstrução do lúmen.

Foram realizadas biópsias da lesão.

Qual das seguintes alternativas é a intervenção mais adequada?

- (A) Colocação de *stent* transtumoral.
- (B) Gastrostomia percutânea endoscópica.
- (C) Quimioterapia neoadjuvante.
- (D) Radioterapia gástrica.
- (E) Tratamento cirúrgico.

34. Um homem de 19 anos de idade, solteiro, vem à consulta do médico assistente, trazido pela mãe, referindo isolamento crescente e «comportamentos estranhos», que se desenvolveram progressivamente nos últimos oito meses, desde que ingressou no ensino superior. Descreve, nomeadamente, que o filho passou a falar «muito baixinho» insistindo em ter as cortinas de casa sempre fechadas e revirando com frequência a casa por motivos que não são claros. A mãe refere que o filho não tem ido às aulas no último semestre. Na consulta, o doente evita o contacto ocular e não está colaborante com a entrevista na presença da mãe. É visível a presença de rolhões de algodão em ambos os ouvidos. Quando é entrevistado sozinho explica que não se sente confortável em falar sobre determinados assuntos na presença da mãe por pensar que esta possa estar em conluio com os seus vizinhos de cima que ouve, frequentemente, a insultá-lo e a criticar as coisas que faz. O doente apresenta-se pouco cuidado e com má higiene. O exame físico e os sinais vitais estão dentro dos parâmetros de normalidade.

Qual dos seguintes diagnósticos é o mais provável?

- (A) Episódio depressivo com sintomas psicóticos.
- (B) Esquizofrenia paranoide.
- (C) Fobia social.
- (D) Perturbação delirante.
- (E) Perturbação esquizofreniforme.

35. Um homem de 70 anos de idade, mineiro de carvão reformado, é trazido ao serviço de urgência por dor de aparecimento súbito no hemitórax direito, tosse e dispneia. Os sinais vitais são temperatura 37,0°C, frequência cardíaca 130/min e pressão arterial 90/75 mm Hg. O exame físico revela respiração superficial, desvio da traqueia para a esquerda e diminuição dos sons nos campos pulmonares direitos.

Qual dos seguintes é o próximo passo mais apropriado?

- (A) Administrar 3 L de soro NaCl 0,9 % e reavaliar o doente.
- (B) Internar na unidade de cuidados intensivos para monitorização e observação.
- (C) Inserir um dreno torácico e internar o doente.
- (D) Requisitar um raio-X do tórax.
- (E) Programar uma cintilografia de ventilação-perfusão.

36. Uma mulher de 45 anos de idade, de origem africana, recorre ao consultório médico para consulta de seguimento de diabetes mellitus diagnosticada há cinco anos. Ela refere que tem ganho peso e que tem tido aumento da glicemia. Ela não consegue especificar a causa do aumento de peso. Refere que reduziu o consumo de gorduras e colesterol tanto quanto possível. Ela tem pouca atividade física e tem uma ocupação sedentária. Ela toma metformina uma vez por dia. Não tem alergias. Os sinais vitais são temperatura 37,0°C, frequência cardíaca 84/min, frequência respiratória 14/min e pressão arterial 140/85 mm Hg. O exame dos pulmões e coração não revela alterações. O exame neurológico não revela qualquer perda de sensibilidade. A fundoscopia revela vasos com estenose ligeira. Os resultados laboratoriais são os seguintes:

Soro		Sangue	
Creatinina	1,1 mg/dL	Hemoglobina	12,2 g/dL
Colesterol		Hemoglobina A _{1c}	8,7 %
Total	176 mg/dL	Urina	
HDL	40 mg/dL	Albumina	ausente
LDL	120 mg/dL		
Triglicerídeos	90 mg/dL		
Glicose, jejum	165 mg/dL		
TSH	2,3 µU/mL		

A pressão arterial da mulher, durante as últimas três visitas nos últimos nove meses, apresentou médias de 135/89 mm Hg.

Qual das seguintes farmacoterapias é a mais apropriada para controlar a pressão arterial desta mulher?

- (A) β -bloqueador.
- (B) Bloqueador α .
- (C) Diurético.
- (D) IECA.
- (E) Não está indicada qualquer medicação.

37. Um homem de 68 anos de idade vem à consulta do médico assistente, no centro de saúde, por queixas de tosse com expectoração esbranquiçada desde há quatro meses. Adicionalmente tem dispneia para grandes esforços e sibilância ocasional desde os últimos três meses. Nega febre, toracalgia ou perda de peso durante este período. Ele tem antecedentes de hipertensão arterial, dislipidemia e hábitos tabágicos (10 unidades/dia desde há 45 anos). Medicado cronicamente com clortalidona, amlodipina e rosuvastatina. Ao exame físico o doente encontra-se sem sinais de dificuldade respiratória. Os sinais vitais são temperatura 36,3°C, frequência cardíaca 89/min, frequência respiratória 18/min e pressão arterial 107/80 mm Hg. A saturação de O₂ em ar ambiente é de 98 %. O doente mede 167 cm e pesa 89 kg; IMC 31,9 kg/m². A auscultação pulmonar apresenta normalização na relação do tempo expiratório e inspiratório e rara sibilância, em todos os campos. Restante exame irrelevante.

Qual dos seguintes estudos é o mais apropriado próximo passo para confirmar o diagnóstico?

- (A) Espirometria.
- (B) Gasometria.
- (C) Hemograma.
- (D) Raio-X do tórax.
- (E) TC torácico.

38. Uma mulher de 67 anos de idade recorre à clínica de ambulatório pela primeira vez para uma avaliação periódica do estado de saúde. Ela refere que se sente genericamente saudável. Tem história médica de diabetes mellitus tipo 2 e hipertensão arterial. Não tem história familiar de doença cardíaca. Ela está medicada com aspirina, metformina e lisinopril. Bebe dois a três copos de vinho por semana e não fuma. Ela tem 165 cm de altura e pesa 54 kg; IMC 20 kg/m². Os sinais vitais são normais. Os resultados laboratoriais são os seguintes:

Soro		Sangue	
Colesterol		Hemoglobina A _{1c}	5,9 %
Total	165 mg/dL	ALT	30 U/L
HDL	27 mg/dL	AST	25 U/L
LDL	102 mg/dL		
Triglicéridos	181 mg/dL		
Ureia	18 mg/dL		
Creatinina	1,0 mg/dL		
Glicose	116 mg/dL		

Qual das seguintes farmacoterapias, mais provavelmente, terá um impacto significativo a reduzir o risco cardiovascular desta mulher?

- (A) Acarbose.
- (B) Amlodipina.
- (C) Gemfibrozil.
- (D) Irbesartan.
- (E) Sinvastatina.

39. Uma mulher de 56 anos de idade recorre ao serviço de urgência por queixas de edemas dos membros (superiores e inferiores) e periorbitários agravados desde há três semanas. Nega febre, dispneia, toracalgia, dor abdominal ou alterações génito-urinárias. Tem antecedentes de diabetes mellitus desde há 17 anos, dislipidemia e artrite reumatoide. Está medicada diariamente com metformina, sitagliptina, acarbose, atorvastatina e semanalmente com metotrexato e ácido fólico. Ao exame físico observa-se edemas nos membros, face e parede abdominal. Os sinais vitais são temperatura 36,4°C, frequência cardíaca 79/min, frequência respiratória 13/min e pressão arterial 107/89 mm Hg. A saturação de O₂ em ar ambiente é de 98 %. A auscultação pulmonar não apresenta alterações. A auscultação cardíaca apresenta raras crepitações bibasais.

Os resultados laboratoriais são os seguintes:

Soro		Sangue	
Colesterol		Hemoglobina	10,8 mg/dL
HDL	54 mg/dL		Normocitose, normocromia
LDL	245 mg/dL	Leucócitos	4500/mm ³
Triglicéridos	134 mg/dL	Plaquetas	157 000/mm ³
Ureia	67 mg/dL		
Creatinina	1,3 mg/dL		
Glicose	231 mg/dL		
Albumina	2,3 mg/dL		
Proteínas	3,4 mg/dL		
Hemoglobina A _{1c}	8,6 %		
Na ⁺	134 mEq/L		
K ⁺	4,1 mEq/L		
Cl ⁻	106 mEq/L		
HCO ₃ ⁻	32 mEq/L		

Urina tipo 2 com alguns eritrócitos dismórficos e proteinúria. Urina de 24 horas com proteínas totais de 3,9 g.

Qual dos seguintes mecanismos fisiopatológicos melhor explica o presente quadro clínico?

- (A) Glomerulopatia.
- (B) Isquemia renal.
- (C) Neoplasia renal.
- (D) Obstrução pós-renal.
- (E) Tubulopatia.

40. Uma mulher caucasiana de 52 anos de idade, com diabetes mellitus tratada com glipizida, recorre ao serviço de urgência devido a náuseas e vômitos nas últimas duas horas. Ela diz: «Sinto um peso no meu peito.» Ela não tem história conhecida de doença arterial coronária (DAC). Os sinais vitais são normais. O exame físico não revela qualquer alteração patológica.

Considerando o diagnóstico, qual dos seguintes fatores é mais provável de levar a subestimativa da probabilidade de um enfarte agudo do miocárdio nesta mulher?

- (A) Ausência de história de DAC.
- (B) Exame físico normal.
- (C) História de diabetes mellitus.
- (D) Náuseas e vômitos.
- (E) O seu género.

41. Um homem de 78 anos de idade com demência, tipo Alzheimer, é trazido ao consultório médico pela família que refere que o doente acorda de noite com falta de ar e tem tido edema progressivo das pernas. O doente teve um enfarte agudo do miocárdio da parede anterior, não complicado, há dois meses. Os sinais vitais, hoje, são temperatura 37,0°C, frequência cardíaca 84/min, frequência respiratória 22/min e pressão arterial 140/90 mm Hg. Ao exame físico não apresenta turgescência venosa jugular, mas tem um terceiro som cardíaco (S₃) audível, crepitações finas em ambas as bases pulmonares e edema depressível 1+ bilateralmente nas extremidades inferiores. O eletrocardiograma está similar ao da alta hospitalar há dois meses.

Além do raio-X do tórax, qual dos seguintes é o exame complementar prioritário a pedir?

- (A) Determinação da ureia e creatinina séricas.
- (B) Determinação da hormona TSH sérica.
- (C) Ecocardiografia.
- (D) Prova de esforço.
- (E) Provas de função pulmonar.

42. Um recém-nascido de 15 dias de vida é trazido ao serviço de urgência pela mãe devido a temperatura retal de 39,5°C desde esta manhã e dificuldade no aleitamento. A gravidez e o parto eutócico decorreram sem complicações e o período pós-natal imediato decorreu sem intercorrências. Os sinais vitais estão dentro dos parâmetros de normalidade. Com exceção de maior irritabilidade, o exame físico é normal. As análises laboratoriais revelaram leucócitos de 12 800/mm³ e concentração de proteína C reativa de 4,5 mg/dL (N = 0,9 mg/dL).

Qual dos seguintes é o próximo passo mais apropriado?

- (A) Dar alta ao doente prescrevendo paracetamol.
- (B) Iniciar antibioticoterapia empírica.
- (C) Internar o doente para vigilância.
- (D) Realizar colheita de urina.
- (E) Realizar raio-X do tórax.

43. Uma menina de 18 meses de vida é trazida ao pediatra pela mãe devido a uma história de sete dias de febre alta. Há quatro dias atrás foi observada no serviço de urgência e a mãe refere: «Foi medicada com amoxicilina para uma amigdalite.» A mãe refere que a febre tem vindo a agravar e que a doente está a comer e a brincar menos do que o habitual. Os antecedentes pessoais são irrelevantes e o programa vacinal encontra-se atualizado. À observação tem um ar doente. Os sinais vitais são temperatura 39,0°C, retal, frequência cardíaca 140/min, frequência respiratória 50/min e pressão arterial 100/60 mm Hg. Ao exame físico observa-se eritema conjuntival e exantema maculopapular generalizado que não poupa palmas e plantas. Apresenta ainda orofaringe ruborizada, sem hipertrofia ou exsudado amigdalino. Os gânglios linfáticos cervicais estão aumentados e há um ligeiro edema da mão e do pé. O restante exame físico não apresenta alterações.

Qual dos seguintes diagnósticos é o mais provável?

- (A) Doença de Kawasaki.
- (B) Doença de Still.
- (C) Doença mão-pé-boca.
- (D) Escarlatina.
- (E) Febre escaronodular.

44. Um homem de 56 anos de idade é trazido ao serviço de urgência pela ambulância após perda de consciência há uma hora. A mulher do doente, que o acompanha, relata que o marido perdeu a consciência quando caminhava no *hall* de casa após terem regressado de um jantar num restaurante chinês. Ela refere que ele bateu com o nariz no chão quando caiu. A perda de consciência do doente foi transitória e ele está atualmente alerta e orientado no tempo e espaço. O homem tem sido tratado pelo seu médico assistente por hipertensão arterial e dores lombares no último ano. Ele está medicado com diuréticos e anti-inflamatórios não esteroides (AINE). Não toma outras medicações e nega o uso de substâncias ilícitas ou bebidas alcoólicas. Ele tem 180 cm de altura e pesa 113 kg; IMC 35 kg/m². Atualmente, os sinais vitais são temperatura 37,0°C, frequência cardíaca 90/min, frequência respiratória 18/min e pressão arterial 150/92 mm Hg. O exame físico revela sangue coagulado em redor das narinas. As auscultações pulmonar e cardíaca são normais. Tem dor ligeira à palpação do abdómen. O raio-X abdominal revela uma calcificação curvilínea à esquerda da coluna lombar.

Qual das seguintes alternativas é o exame a pedir de imediato mais apropriado?

- (A) Determinação da ureia e creatinina séricas.
- (B) Determinação de cálcio sérico.
- (C) Raio-X da coluna lombo-sagrada.
- (D) Raio-X constratado do trato gastrointestinal superior.
- (E) TC do abdómen.

45. Um jogador de voleibol profissional de 22 anos de idade recorre à consulta do médico assistente porque tem dor torácica anterior intensa com agravamento progressivo desde que jogou num torneio para qualificação olímpica há um dia. Ele diz: «Parece que alguém me está a espetar no coração.» A dor irradia para as omoplatas. Desde que comeu sushi ontem à noite, ele refere mal-estar abdominal, náuseas e dois episódios de vômito. Tem sido saudável e não toma qualquer medicação. Não fuma. Bebe seis cervejas ao fim de semana e nega uso de substâncias ilícitas. Ele tem 201 cm de altura e pesa 86 kg; IMC 21 kg/m². Os sinais vitais são temperatura 37,2°C, frequência cardíaca 100/min, frequência respiratória 16/min e a pressão arterial 130/88 mm Hg. O exame físico revela dor no epigastro à palpação e ruídos intestinais presentes. O eletrocardiograma não revela qualquer alteração. O raio-X do tórax suporta a suspeita diagnóstica. As concentrações de amilase sérica e enzimas cardíacas estão dentro dos valores referência normais.

Qual dos seguintes diagnósticos é o mais provável?

- (A) Dissecção da aorta.
- (B) Enfarte agudo do miocárdio.
- (C) Gastroenterite aguda.
- (D) Pancreatite.
- (E) Reação aguda ao *stress*.

46. Um rapaz de 4 anos de idade é trazido ao serviço de urgência 30 minutos após ter ingestão acidental de gasolina que estava armazenada em casa. Vomitou durante o transporte até ao hospital. O doente não tem antecedentes relevantes. Os sinais vitais são temperatura 37,1°C, frequência cardíaca 80/min, frequência respiratória 50/min e pressão arterial 110/68 mm Hg. O restante exame físico não revela alterações.

Qual dos seguintes é o próximo passo mais apropriado?

- (A) Administrar carvão ativado.
- (B) Administrar pro-cinético (ipecac).
- (C) Internar o doente para vigilância.
- (D) Realizar lavagem gástrica.
- (E) Requisitar raio-X do tórax.

47. Um lactente de 9 meses de idade é trazido ao serviço de urgência devido a história de cinco dias de diarreia. A diarreia era inicialmente aquosa e nos últimos dois dias começou a apresentar uma pequena quantidade de sangue e muco. Teve dois episódios de vômito no primeiro dia de doença. Não tem vomitado novamente. Não tem história de febre. A criança aparenta estar bem. É alimentado com leite adaptado desde os 4 meses de idade, altura em que iniciou a diversificação alimentar. Não há outros casos reportados de diarreia na creche. Não tem história de viagens recentes ao estrangeiro. Os sinais vitais estão dentro dos limites da normalidade. O exame físico não revela alterações.

Além de reforçar a hidratação oral, qual dos seguintes é o próximo passo mais apropriado?

- (A) Iniciar antibioticoterapia empírica.
- (B) Mediar com loperamida.
- (C) Mudar para uma fórmula sem lactose.
- (D) Realizar coprocultura.
- (E) Não são necessárias medidas adicionais neste momento.

48. Uma mulher caucasiana de 19 anos de idade recorre ao serviço de urgência por ter febre. Ela é uma consumidora conhecida de drogas ilícitas endovenosas. Um sopro cardíaco holossistólico é detetado e mais audível ao longo do bordo esquerdo do esterno.

Qual dos seguintes achados físicos melhor estabeleceria uma insuficiência tricúspide nesta doente?

- (A) Diminuição da intensidade de S_1 .
- (B) Sinal de Kussmaul positivo (subida do pulso venoso jugular com a inspiração).
- (C) Um aumento da intensidade do sopro com a expiração forçada.
- (D) Um aumento da intensidade do sopro com a inspiração.
- (E) Um galope do lado direito.

49. Uma mulher de 66 anos de idade recorre ao consultório médico para pedir conselhos sobre a toma preventiva de antibióticos antes de ser sujeita a intervenção dentária dentro de três dias. Ela diz que tem duas cáries dentárias que precisam de tratamento. Ela tem hipertensão arterial medicada com verapamil e hipotiroidismo tratado com levotiroxina. Foi prescrita varfarina por fibrilhação auricular crónica, há dois anos. Os sinais vitais são temperatura 37,0°C, frequência cardíaca 84/min irregular, frequência respiratória 16/min e pressão arterial 110/80 mm Hg. O ecocardiograma obtido há seis meses durante a última visita da doente mostrou prolapso da válvula mitral sem regurgitação e fração de ejeção de 50 %. Os valores de INR têm sido de aproximadamente 2,2 durante o último ano.

Qual dos seguintes conselhos é o mais apropriado?

- (A) Deve iniciar amoxicilina, um dia antes de qualquer intervenção dentária.
- (B) Deve iniciar amoxicilina, uma hora antes e quatro horas após a intervenção dentária.
- (C) Deverá contactar o seu dentista para saber qual a medicação apropriada.
- (D) Não precisa de tomar qualquer antibiótico para a intervenção dentária.
- (E) Só precisa de fazer profilaxia antibiótica para intervenção dentária *major*.

50. Durante um encontro em que os participantes estavam de pé numa sala quente a ouvir um orador, um homem que se encontrava entre a multidão cai repentinamente no chão, inconsciente. A frequência cardíaca é de 40/min e regular.

Qual das seguintes é a intervenção mais apropriada para este homem?

- (A) Dar um murro pré-cordial.
- (B) Elevar o tronco para prevenir aspiração de vômito.
- (C) Elevar os membros inferiores.
- (D) Estimular um reflexo doloroso, beliscando-o.
- (E) Levantá-lo para uma cadeira próxima.

51. Uma mulher de 38 anos de idade, primigesta de 28 semanas de gestação, vem ao consultório médico para consulta pré-natal de rotina. Ela não tem queixas. O grupo sanguíneo é O, Rh+. Às 12 semanas de gestação a pressão arterial era de 110/70 mm Hg. Hoje, os sinais vitais são temperatura 37°C, frequência cardíaca 80/min, frequência respiratória 16/min e pressão arterial 150/95 mm Hg. A tira-teste de urina revela proteinúria (+++) sem outras alterações. Quatro horas depois, os sinais vitais são similares.

Qual dos seguintes diagnósticos é o mais provável?

- (A) Eclampsia.
- (B) Hipertensão crônica.
- (C) Hipertensão transitória da gravidez.
- (D) Pré-eclampsia.
- (E) Síndrome nefrótica.

52. Um homem de 65 anos de idade com história de fibrilhação auricular e diabetes mellitus tem dor abdominal há duas horas. Ele diz que a dor está mais intensa e generalizou-se a todo o abdómen. Descreve fezes sanguinolentas. Temperatura de 38,0°C, leucócitos de 14 000/mm³. O exame do abdómen revelou diminuição dos ruídos intestinais e dor ligeira à palpação.

Qual dos seguintes diagnósticos é o mais provável?

- (A) Angina intestinal.
- (B) Diverticulite sigmoide aguda.
- (C) Diverticulose.
- (D) Embolia arterial mesentérica.
- (E) Torsão de apêndice epiplóico.

53. Uma mulher de 25 anos de idade, primigesta, com 40 semanas de gestação, recorre ao serviço de urgência devido a história de dor lombar baixa cíclica, com cinco horas de evolução e história de corrimento vaginal de muco raiado de sangue há um dia. A gravidez tem decorrido sem complicações. Os sinais vitais são temperatura 36,9°C, frequência cardíaca 70/min, frequência respiratória 14/min e pressão arterial 125/70 mm Hg. O exame abdominal revela contrações uterinas a cada três minutos. O exame vaginal revela colo uterino com 80 % de extinção (apagamento) e 3 cm de dilatação. A altura uterina é de 36 cm. A frequência cardíaca fetal é de 120/min. A tira-teste de urina revela proteinúria (+) sem outras alterações.

Qual das seguintes alternativas melhor descreve a fase de trabalho de parto desta grávida?

- (A) Primeira – latente.
- (B) Primeira – ativa.
- (C) Segunda.
- (D) Terceira.
- (E) Quarta.

54. Três horas após parto eutócico não complicado de uma menina recém-nascida de 3520 g, uma mulher de 36 anos de idade, gesta 4, para 4, refere que se sente molhada e fraca. A recém-nascida apresentava Apgar de 8 ao primeiro minuto e 10 aos 5 minutos. Os partos anteriores foram todos vaginais e não complicados. A mulher não tem história de doenças graves. Os sinais vitais são temperatura 36,0°C, frequência cardíaca 120/min, frequência respiratória 15/min e pressão arterial 90/50 mm Hg. O exame físico revela hemorragia vaginal abundante.

Qual dos seguintes diagnósticos é o mais provável?

- (A) Atonia uterina.
- (B) Coagulopatia.
- (C) Laceração vaginal.
- (D) Retenção de tecido placentário.
- (E) Ruptura uterina.

55. Um homem de 40 anos de idade é trazido ao serviço de urgência devido a aparecimento súbito de dor epigástrica intensa com início há uma hora. Não tem história prévia de doenças graves e não toma medicação. Tem história de hábitos tabágicos de 20 unidades maço ano. Trabalha numa fábrica e a maioria dos colegas foram despedidos nos últimos três meses. Os sinais vitais são 37,5°C, frequência cardíaca 110/min, frequência respiratória 24/min e pressão arterial 110/70 mm Hg. Ao exame físico o doente está em decúbito dorsal, imóvel, ansioso e sudorético. Ausência de movimentos respiratórios da parede abdominal; à palpação o abdómen é muito doloroso e não depressível. A percussão da região subcostal direita é timpânica.

Qual dos seguintes diagnósticos é o mais provável?

- (A) Colecistite aguda.
- (B) Isquemia intestinal aguda.
- (C) Pancreatite aguda.
- (D) Perfuração de úlcera duodenal.
- (E) Ruptura de aneurisma da aorta.

56. Uma estudante universitária de 19 anos, jogadora de voleibol, recorre ao consultório médico devido a episódios de palpitações e tonturas que ocorreram nos treinos de voleibol nos últimos dois dias. Os sintomas desaparecem depois de se sentar e descansar por dois ou três minutos, depois do qual retorna ao treino sem mais eventos. Ela não refere outros sintomas associados. Refere que desmaiou uma vez aos 13 anos, mas que não recorreu ao médico nessa altura; de resto não tem qualquer outra história médica significativa. Não toma qualquer medicação exceto contraceptivo oral. Ela tem 163 cm de altura e pesa 52 kg; IMC 20 kg/m². Os sinais vitais são normais. O exame físico é normal exceto a presença de um sopro protosistólico de grau 2/6 que aumenta de intensidade ao se colocar na posição de pé. O eletrocardiograma revela um ritmo sinusal normal; ondas S altas nas derivações ântero-septais; ondas T invertidas e profundas nas derivações laterais.

Qual dos seguintes é o próximo passo mais apropriado?

- (A) Internar a doente numa unidade coronária.
- (B) Prescrever atenolol.
- (C) Referenciar para cateterismo cardíaco.
- (D) Referenciar para estudo eletrofisiológico cardíaco.
- (E) Requisitar ecocardiografia.

57. Uma mulher de 65 anos de idade, obesa, recorre ao centro de saúde devido a hábitos intestinais irregulares e dor tipo moinha no quadrante inferior esquerdo do abdómen. A doente descreve episódios de dor abdominal semelhantes, nos últimos três meses, que duravam cerca de quatro dias associados a febre ($\pm 38^{\circ}\text{C}$) e obstipação. Hoje a dor abdominal é intensa e irradia para o dorso. Ela tem história prévia de depressão, diabetes mellitus tipo 2 e dislipidemia. Está medicada com sertralina, sinvastatina e metformina. Os sinais vitais são temperatura $38,5^{\circ}\text{C}$, frequência cardíaca 110/min, frequência respiratória 19/min e pressão arterial 140/70 mm Hg. Ao exame físico a palpação do flanco esquerdo e hipogastro é dolorosa; revelou uma massa palpável, não mobilizável de limites indefinidos. Não tem dor à descompressão. Os ruídos intestinais estão presentes e são normais. Sinal de Murphy renal negativo. Os exames laboratoriais revelaram leucócitos $14\ 000/\text{mm}^3$; proteína C reativa de 13 mg/dl. A análise da urina revelou leucocitúria (+++).

Qual dos seguintes diagnósticos é o mais provável?

- (A) Cancro do cólon esquerdo.
- (B) Diverticulite cólica aguda.
- (C) Pielonefrite.
- (D) Torção de quisto ovárico.
- (E) Síndrome do cólon irritável.

58. Um homem de 19 anos de idade recorre à consulta devido a uma história de dois meses de falta de ar intermitente e palpitações. Refere que durante esses episódios fica sudorético e se sente assoberbado pelo medo e com sensação de catástrofe eminente. Teve cinco episódios similares no último mês; estes ocorrem em qualquer altura, incluindo no trabalho e na condução. Há um mês, durante as férias, foi observado por um médico devido a estes sintomas; os resultados dos estudos laboratoriais, incluindo função tiroideia e função hepática, não mostraram alterações. Ele não tem história de doenças graves e não toma qualquer medicação. Não tem hábitos de consumo de tabaco, álcool ou drogas ilícitas. O exame físico não revelou qualquer alteração relevante. O exame do estado mental mostrou um indivíduo ansioso mas de resto normal.

Qual das seguintes é a farmacoterapia mais adequada?

- (A) Clorpromazina.
- (B) Lítio.
- (C) Moclobemida.
- (D) Paroxetina.
- (E) Propanolol.

59. Um homem de 50 anos de idade vem ao consultório médico por história de disfagia progressiva para alimentos sólidos localizada ao terço superior do tórax. Refere ainda tosse produtiva com três semanas de evolução. Ele tem antecedentes de hábitos alcoólicos e tabágicos. O exame físico revela caquexia. Ele tem 176 cm de altura e pesa 65 kg; IMC 21 kg/m². A endoscopia digestiva alta revela neoplasia a 28 cm que ocupa dois terços do lúmen esofágico permitindo a passagem do endoscópio. TC toraco-abdomino-pélvico revela neoplasia esofágica cT3N0M0. A biópsia da lesão mostra carcinoma espinho-celular.

Qual dos seguintes é o próximo passo mais adequado?

- (A) Broncofibroscopia.
- (B) Doseamento de marcadores tumorais séricos.
- (C) Ecografia do abdómen.
- (D) PET *Scan*.
- (E) Testes funcionais respiratórios.

60. Uma mulher de 39 anos de idade recorre a consulta do médico assistente devido a uma história de disfagia para sólidos com três meses de duração. Ela perdeu 4,5 kg durante este tempo e encontra restos de comida regurgitada na almofada à noite. Tem história de diabetes mellitus e consumo abusivo de álcool. O exame físico do tórax e abdominal são normais.

A esofagmiotomia laparoscópica deve ser considerada se qual dos seguintes achados for encontrado?

- (A) Ausência de relaxamento do esfíncter esofágico inferior na manometria esofágica.
- (B) Divertículo de Zenker em endoscopia digestiva alta.
- (C) Esofagite com estenose distal em endoscopia digestiva alta.
- (D) Hérnia do hiato em raio-X contrastado gastrointestinal superior.
- (E) Um defeito de preenchimento irregular no esôfago distal em esofagoscopia.

61. Uma mulher de 73 de anos de idade, que é seguida por si num lar de idosos, perdeu 14 kg devido a disfagia secundária a divertículo de Zenker. Ela não tem quaisquer outras queixas ou sintomas.

Com base nestas constatações, esta doente é mais suscetível de desenvolver qual dos seguintes quadros?

- (A) Alcalose hipoclorémica-hipocaliémica.
- (B) Colelitíase.
- (C) Esófago de Barrett.
- (D) Mediastinite.
- (E) Pneumonia de aspiração.

62. Um homem de 34 anos de idade recorre ao consultório médico para uma visita regular de seguimento. Você tem tratado o homem nos últimos três anos por esofagite devido a doença de refluxo gastroesofágico.

Qual dos seguintes achados indicaria necessidade de monitorização endoscópica frequente?

- (A) A biópsia do esófago distal revelar epitélio cilíndrico.
- (B) A manometria esofágica revelar contrações terciárias.
- (C) Presença de hérnia do hiato por deslizamento.
- (D) Produção ácida gástrica basal superior a 10 mEq/h.
- (E) O pH do esófago distal ser inferior a 4,0.

63. Um homem de 55 anos de idade, casado, procura o seu médico assistente no centro de saúde por ter, nas duas últimas semanas, frequentemente ideias de acabar com a sua vida. Começou a ter estas ideias após um período de humor hipotímico, ansiedade e dificuldade em adormecer. Associa estes sintomas a conflitos com o seu novo supervisor laboral, com que não tem conseguido lidar. Não tem antecedentes pessoais ou familiares de doenças psiquiátricas ou comportamentos suicidários nem antecedentes de outras doenças graves. O doente não é fumador, não consome bebidas alcoólicas abusivamente e nega consumo de substâncias ilícitas. Veio à consulta com a esposa, que é compreensiva e o apoia em relação aos seus problemas atuais. No exame do estado mental, apresenta humor deprimido ligeiro, afetos lábeis e, embora apresente ideias de suicídio, não tem um plano estruturado de suicídio. O restante exame do estado mental e físico não revela anomalias. O doente gostaria de não ir trabalhar durante algum tempo para participar numa peregrinação religiosa ou para ir caçar sozinho na casa de férias que têm no interior. A esposa está preocupada porque não pode viajar com o marido.

Qual dos seguintes é o passo inicial mais adequado para a gestão clínica deste doente?

- (A) Apoiar o doente nos seus planos de viagem.
- (B) Contactar o supervisor laboral do doente.
- (C) Enviar o doente para internamento em serviço de psiquiatria.
- (D) Prescrever clomipramina.
- (E) Restringir o acesso a armas de fogo.

64. Um lactente de 3 meses de idade é trazido ao consultório médico pela mãe devido a história de fezes abundantes, de odor fétido, e regurgitação duas a três vezes por dia, com oito semanas de duração. Ele tem estado irritado a maior parte do tempo. A mãe já mudou de regime alimentar várias vezes durante os últimos três meses, incluindo fórmulas de soja e proteína de leite de vaca. Dos antecedentes pessoais destaca-se mãe primigesta aos 18 anos com gravidez e parto de termo sem complicações. O peso ao nascimento era de 3002 g (P25); atualmente pesa 5 kg (P10). Ganhou 283 g nos últimos 26 dias. Os sinais vitais, hoje, são temperatura 37,3°C, frequência cardíaca 142/min, frequência respiratória 32/min e pressão arterial 80/45 mm Hg. Ao exame físico o lactente está alerta, mas irritado e aparenta ser pequeno para a idade. Ele está a chorar e tem a fralda molhada. O restante exame físico não tem alterações. Os resultados do hemograma estão dentro dos parâmetros de normalidade para a idade do doente. As fezes de uma fralda trazida de casa têm cheiro fétido e são positivas para sangue oculto e eosinófilos.

Qual das seguintes é a terapia nutricional mais apropriada para este doente neste momento?

- (A) Fórmula de leite de cabra.
- (B) Fórmula de proteína de soja.
- (C) Fórmula de proteínas hidrolisadas.
- (D) Nutrição parentérica.
- (E) Solução eletrolítica oral por 12 horas antes de reintroduzir fórmula de soja.

65. Um homem de 38 anos de idade, casado recentemente, é trazido pela esposa ao médico assistente da própria por estar preocupada com o consumo excessivo de álcool do marido. O homem não está colaborante e nega estas alegações. A esposa diz que, apesar de ele não beber quando estão juntos, frequentemente chega a casa confuso, agressivo e com discurso arrastado e desequilíbrio na marcha. Refere ainda que habitualmente ele não se recorda do seu comportamento na manhã seguinte. Apesar do exame físico estar limitado pela falta de colaboração, ele não aparenta estar intoxicado. A esposa mostra os resultados de análises sanguíneas recentes que o médico do trabalho requisitou.

Qual dos seguintes resultados laboratoriais mais provavelmente poderá informar sobre a principal suspeita de diagnóstico?

- (A) Amílase sérica.
- (B) Cínase da creatinina.
- (C) Gama-glutamil-transpeptidase.
- (D) Hormona TSH.
- (E) Ionograma sérico.

66. Uma mulher de 67 anos de idade é referenciada para o médico de família pelo serviço de urgência devido a obstipação progressiva nos últimos três meses. A doente refere história prévia de múltiplas visitas ao serviço de urgência devido a episódios de dor no quadrante inferior esquerdo associado a febre. Numa das ocasiões foi internada. Ela diz: «A minha barriga aumentou e tenho tido mais dificuldade em ter trânsito intestinal.» Ao exame físico a pressão arterial é de 140/85 mm Hg. O abdómen está moderadamente distendido e timpânico à percussão. Não há hepatomegalia ou evidência de ascite. O toque retal revela pequena quantidade de fezes castanhas; a pesquisa de sangue oculto nas fezes é negativa. A hemoglobina é de 14,2 g/dL (similar à do ano anterior pela mesma altura). O exame pélvico é normal. Ela refere que uma prima recentemente morreu de cancro do cólon e ela questiona-se se terá um cancro.

Qual dos seguintes diagnósticos é o mais provável?

- (A) Cancro do cólon.
- (B) Doença inflamatória intestinal.
- (C) Estenose secundária a diverticulose.
- (D) Leiomiomatose uterino.
- (E) Síndrome do cólon irritável.

67. Uma mulher de 28 anos de idade, recorre ao centro de saúde devido a história de diarreia, com dois meses de evolução, que ocasionalmente se associa a perdas hemáticas. Nega viagens recentes, consumo de comida não refrigerada ou água não tratada. Não refere outros problemas de saúde e diz: «A diarreia não vai embora e estou cansada disto. Estou também preocupada com o sangue que vejo nas fezes.» O exame físico revela pressão arterial de 120/75 mm Hg. O abdómen não está distendido e está ligeiramente doloroso à palpação profunda. Não há hepatomegalia ou evidência de ascite. O toque retal revela tónus do esfíncter normal com fezes soltas e amarelas, fortemente positivas para pesquisa de sangue oculto. A hemoglobina é de 10,8 g/dL (há um ano era de 13,0 g/dL). O exame pélvico é normal.

Qual dos seguintes diagnósticos é o mais provável?

- (A) Cancro do cólon.
- (B) Diverticulose.
- (C) Doença inflamatória intestinal.
- (D) Giardíase.
- (E) Síndrome do cólon irritável.

68. Um homem de 87 anos de idade foi internado, ontem, no hospital, por fibrilhação auricular de novo; hoje, é avaliado por dor periumbilical de aparecimento súbito, severa e que começou há duas horas. Não teve náuseas ou vômitos; a última defeção ocorreu imediatamente antes do início da dor. Fuma dois maços de tabaco diariamente desde há 50 anos. A história médica inclui hipertensão arterial e hiperlipidemia. Está medicado com diltiazem, furosemida, atorvastatina e enoxaparina. Os sinais vitais são temperatura 37,0°C, frequência cardíaca 107/min, frequência respiratória 14/min e pressão arterial 128/60 mm Hg. Ele tem 178 cm de altura e pesa 70 kg; IMC 22 kg/m². A oximetria de pulso revelou saturação de oxigênio de 94 % com oxigênio por cânula nasal a 2 L/min. O doente está encolhido sobre si próprio com dores na cama. O exame físico revela dor abdominal ligeira à palpação sem defesa ou agravamento à descompressão. Os ruídos intestinais estão diminuídos. A pesquisa de sangue oculto das fezes é positiva. Os resultados dos exames laboratoriais são os seguintes:

Soro		Sangue	
Na ⁺	140 mEq/L	Ácido láctico	3,5 mg/dL (N = 4,5 – 19,8)
K ⁺	4,2 mEq/L		
Cl ⁻	105 mEq/L		
HCO ₃ ⁻	19 mEq/L		

Qual dos seguintes é o fator de risco mais relevante para o desenvolvimento do quadro clínico atual deste doente?

- (A) Fibrilhação auricular.
- (B) História de hipertensão.
- (C) Hábitos tabágicos.
- (D) Trânsito intestinal prévio ao início da dor.
- (E) Uso de atorvastatina.

69. Um homem de 75 anos de idade residente em lar de idosos tem frequentemente obstipação severa que requer uma combinação de atividade física regular, ingestão de fibras e uso de laxantes de contacto e osmóticos para manter trânsito intestinal regular. Subitamente tem quadro de defeções líquidas (*soiling*) que persistem apesar de reduzir a quantidade de laxantes.

Qual dos seguintes é o próximo passo mais adequado?

- (A) Iniciar dieta líquida sem fibras.
- (B) Prescrever loperamida.
- (C) Prescrever um fármaco contendo bismuto.
- (D) Realizar o toque retal.
- (E) Suspender toda a terapia de laxantes.

70. Uma mulher de 23 anos de idade, gesta 2, para 2, está internada no hospital 36 horas após parto por cesariana de uma menina saudável de 2353 g de peso às 34 semanas de gestação. A gravidez não foi complicada tal como na anterior. Chamam-no para avaliar a puérpera por ela se queixar de distensão e desconforto abdominal e não ter trânsito intestinal desde o parto. Ela não refere outros sintomas. A mulher tem 173 cm de altura e pesa 77 kg; O peso antes da gravidez era de 69 kg. Os sinais vitais são temperatura 36,8°C, frequência cardíaca 88/min, frequência respiratória 16/min e pressão arterial 118/72 mm Hg. As auscultações pulmonar e cardíaca não revelam alterações relevantes. Os ruídos intestinais estão presentes. O abdómen está distendido e moderadamente doloroso à palpação sem agravamento à descompressão. O exame das extremidades não apresenta alterações. Os resultados dos estudos laboratoriais e testes de função hepática obtidos um dia após o parto estavam dentro dos valores de referência. O hemograma realizado nessa altura revelou o seguinte:

Hematócrito	34 %
Hemoglobina	11,3 g/dL
Leucócitos	9900/mm ³
Neutrófilos, segmentados	58 %
Neutrófilos, em banda	4 %
Linfócitos	33 %
Volume corpuscular médio	82 µm ³
Plaquetas	250 000/mm ³

Colocou-se uma sonda nasogástrica. O raio-X abdominal demonstra múltiplas ansas intestinais.

Qual das seguintes é a medida mais apropriada nesta altura?

- (A) Apendicectomia urgente.
- (B) Colocação de sonda retal.
- (C) Endoscopia digestiva alta urgente.
- (D) Laparoscopia exploratória.
- (E) Manter em observação.

71. Uma mulher de 40 anos de idade, caucasiana, recorre ao consultório médico logo após ter realizado colonoscopia no mesmo edifício. Está em lágrimas, referindo que removeram um pólipó de 1 cm do cólon sigmoide e que os resultados da biópsia não vêm antes de cinco dias. Nos últimos seis meses teve dor abdominal nos quadrantes inferiores do abdómen, distensão abdominal e obstipação. Apesar de ela saber que os resultados da biópsia não estão disponíveis, quer saber se o médico pensa que ela tem um cancro e se vai morrer. A mãe morreu de cancro aos 55 anos de idade; o pai foi submetido a colectomia por cancro do cólon aos 35 anos de idade e ainda está vivo.

Qual das seguintes afirmações é a mais adequada neste momento?

- (A) «É evidente que tem alto risco de cancro uma vez que ambos os pais tiveram cancro do cólon, mas isso não significa que tenha.»
- (B) «Há tratamentos novos e eficazes para o tratamento do cancro do cólon, por isso mantenha-se positiva.»
- (C) «Não se deve preocupar enquanto não tivermos os resultados definitivos.»
- (D) «O tamanho pequeno do pólipó favorece um resultado benigno, pelo que temos de aguardar os resultados da biópsia.»
- (E) «Se for um cancro, provavelmente ainda não terá metástases.»

72. Um homem de 76 anos de idade vem a consulta no médico assistente devido a história de astenia e dispneia moderada com o exercício, com um mês de evolução. Tem história de hipertensão arterial tratada com enalapril que não cumpre. Os sinais vitais são temperatura 36,5°C, frequência cardíaca 140/min, frequência respiratória 13/min e pressão arterial 135/80 mm Hg. A auscultação cardíaca revela arritmia. Não se auscultam sopros. A auscultação pulmonar revela crepitações nas bases. O eletrocardiograma apoia a hipótese diagnóstica.

Qual dos seguintes é o próximo passo mais apropriado no tratamento deste homem?

- (A) Cardioversão elétrica.
- (B) Iniciar amlodipina oral.
- (C) Iniciar anticoagulação oral.
- (D) Iniciar aspirina oral.
- (E) Substituir o enalapril por candesartan oral.

73. Uma mulher de 40 anos de idade recorre ao consultório médico devido a vômitos persistentes, que iniciaram na noite anterior na qual acordou com vômitos intensos e ligeiro desconforto no abdómen superior. Usou um fármaco antiemético, que tem ajudado no passado, mas com o qual não teve alívio neste episódio. No último ano teve períodos ocasionais de indigestão, para os quais se automedicava com antiácidos, mas nem sempre com alívio. Realizou histerectomia vaginal há seis anos e não toma qualquer medicação regular. A doente mede 147 cm de altura e pesa 84 kg; IMC 39 kg/m². Ao exame físico aparenta estar em desconforto. Está curvada sobre si própria com dores e segurando um saco para o vômito. Os sinais vitais são temperatura 37,0°C, frequência cardíaca 96/min, frequência respiratória 16/min e pressão arterial 140/90 mm Hg. O abdómen é obeso e tem ruídos intestinais presentes e dor no quadrante superior direito sem defesa. A pesquisa de sangue oculto nas fezes é negativa.

Qual dos seguintes estudos mais provavelmente confirmaria o diagnóstico?

- (A) Cintigrafia hepatobiliar.
- (B) Ecografia abdominal superior.
- (C) Hemograma.
- (D) Perfil de enzimas hepáticas.
- (E) Raio-X abdominal.

74. Uma mulher de 50 anos de idade vem ao consultório médico devido a história de uma semana de tosse produtiva com expectoração clara. Não tem outros sintomas. É saudável e não toma qualquer medicação. Não fuma. Os sinais vitais são temperatura 37,2°C, frequência cardíaca 72/min, frequência respiratória 18/min e regular e pressão arterial 130/82 mm Hg. A auscultação pulmonar não revela alterações. O restante exame físico é normal. O raio-X torácico mostra achados normais mas nota-se uma calcificação no quadrante superior direito do abdómen.

Qual das seguintes alternativas é o exame de diagnóstico mais apropriado neste momento?

- (A) Cintilografia do fígado e baço.
- (B) TC abdominal.
- (C) Testes de função hepática.
- (D) Serologia da hepatite.
- (E) Não estão indicados quaisquer exames.

75. Uma mulher de 34 anos de idade recorre à consulta devido a história de duas semanas de suores nas palmas das mãos e palpitações que ocorrem enquanto trabalha. Começou a trabalhar num emprego novo como delegada de informação médica, há um mês, e diz que os sintomas ocorrem sempre que lhe é pedido para apresentar o seu produto a médicos ou outros delegados da sua empresa. Em diversas ocasiões o pescoço fica ruborizado e desenvolve urticária que dura várias horas. O seu emprego anterior implicava fazer pesquisas bibliográficas numa biblioteca. Ela mudou de emprego porque esperava aumentar o seu salário e porque achava que era qualificada academicamente para esta nova posição. Agora, pede baixa médica para não trabalhar. Refere que foi sempre tímida e sensível à crítica apesar de nunca ter procurado tratamento para estes sintomas, lidando com eles por evitamento das situações em que tinha de falar ou atuar em frente a outros numa audiência com várias pessoas. A história familiar inclui dependência do álcool do pai. A doente não toma qualquer medicação, não consome bebidas alcoólicas e não usa drogas de abuso. Os sinais vitais são normais. O exame físico não revela qualquer anomalia.

Qual das seguintes farmacoterapias é a mais adequada?

- (A) Bupropiona.
- (B) Buspirona.
- (C) Diazepam.
- (D) Fluoxetina.
- (E) Gabapentina.

Impressão e acabamento
Imprensa Nacional-Casa da Moeda
Novembro de 2018