

# **PNA – Prova Nacional de Acesso**

**Versão B**  
**Parte I**

**2020**





1. Uma mulher de 20 anos vem ao consultório médico por agravamento de perda ponderal (5 kg) nos últimos meses. Menciona ainda diarreia frequente de fezes semipastosas, parecendo ter aumento da quantidade de gordura. Não tem anorexia. Tem antecedentes de magreza (nunca pesou mais de 50 kg) e anemia, não sabendo precisar o tipo. Os sinais vitais são temperatura 36,5°C, frequência cardíaca 78/min e pressão arterial 122/52 mm Hg. Ela tem 157 cm de altura e pesa 44 kg; IMC 18 kg/m<sup>2</sup>. Apresenta-se emagrecida. O restante exame físico encontra-se dentro dos parâmetros de normalidade. As endoscopias digestivas alta e baixa não revelam alterações macroscópicas. A biópsia do intestino delgado mostra infiltrado linfocitário e plasmocitário e zonas de achatamento das vilosidades.

Qual dos seguintes mecanismos melhor explica este quadro clínico?

- (A) Colonização luminal infecciosa.
  - (B) Intolerância ao glúten.
  - (C) Isquemia intestinal.
  - (D) Perda de proteínas em excesso pelo intestino.
  - (E) Presença de *Tropheryma whippelii* nos macrófagos intestinais.
2. Três dias após um enfarte agudo de miocárdio, um homem de 62 anos desenvolve subitamente bradipneia aguda, sem sinais de edema pulmonar. Os sinais vitais são frequência cardíaca 160/min e pressão arterial 110/60 mm Hg. O eletrocardiograma revela taquicardia supraventricular.

Qual dos seguintes fármacos é o mais adequado administrar por via endovenosa, neste momento?

- (A) Digoxina.
- (B) Diltiazem.
- (C) Dopamina.
- (D) Furosemida.
- (E) Nitroglicerina.



3. Uma mulher de 28 anos é trazida ao serviço de urgência pela mãe por ter feito cortes superficiais dos punhos com uma faca de plástico há oito horas, após uma discussão com o namorado. Encontrava-se embriagada nessa altura. Esta é a 5.<sup>a</sup> vez que a doente tem este tipo de comportamento nos últimos cinco anos. Ela nega qualquer ideação suicida no momento atual e refere que se sentia «bem» antes da discussão com o namorado. A mãe corrobora a descrição da doente e refere que habitualmente não tem ideias de suicídio. A mãe irá ficar com a doente nesta noite. A doente é seguida em consulta de psiquiatria por perturbação depressiva major recorrente e tem uma consulta agendada para o dia seguinte. Aos 16 anos foi internada por intoxicação medicamentosa voluntária com cinco comprimidos de metoprolol do pai. A história médica revela traumatismo cranioencefálico fechado no contexto de um acidente de viação aos 17 anos. A medicação habitual inclui fluoxetina e trazodona. Os sinais vitais encontram-se dentro dos parâmetros de normalidade. À observação encontra-se sóbria e com cortes superficiais em ambos os punhos. O restante exame físico encontra-se dentro dos parâmetros de normalidade. O estudo toxicológico do sangue é negativo para a presença de álcool e o estudo toxicológico da urina é negativo.

Qual dos seguintes é o próximo passo mais adequado?

- (A) Dar alta à doente na companhia da mãe.
  - (B) Iniciar tratamento com carbonato de lítio.
  - (C) Internar a doente compulsivamente no serviço de psiquiatria.
  - (D) Pedir TC cerebral.
  - (E) Prescrever flucloxacilina oral durante uma semana.
4. Um rapaz de 8 anos, com síndrome de Down, é trazido novamente ao consultório médico pela mãe por febre e disúria persistente e recusa alimentar. Ele tinha sido observado, há três dias, por vômitos, febre e disúria. Nessa altura, a tira-teste de urina foi francamente positiva para esterase leucocitária. O exame cultural de urina está em curso. Ele foi medicado com trimetoprim-sulfametoxazol. Hoje, a mãe está muito ansiosa e pergunta «O meu menino vai ficar bem? Ele nunca ficou assim tão doente antes, quando teve uma infeção da bexiga».

Qual das seguintes alternativas é o próximo passo mais adequado?

- (A) Alterar para outro antibiótico oral.
- (B) Colher amostra de urina por punção suprapúbica.
- (C) Continuar com o regime antibiótico em curso e tranquilizar a mãe.
- (D) Internar para terapêutica antibiótica EV.
- (E) Realizar cistouretrografia miccional.



5. Um lactente de 3 meses é referenciado à consulta de nefrologia pediátrica por apresentar diagnóstico pré-natal de dilatação pielocalicial esquerda e estudo cistoureterográfico com refluxo vesico-ureteral estadio III à esquerda (passivo). A história médica revela episódio de infecção urinária febril aos 2 meses (por *Escherichia coli*), tratado com cefotaxima, com boa resposta clínica. O exame físico encontra-se dentro dos parâmetros de normalidade.

Na próxima reavaliação clínica, daqui a seis meses, qual dos seguintes é o exame de diagnóstico mais adequado?

- (A) Cintigrafia renal com DMSA.
  - (B) Cistoureterografia miccional retrógrada.
  - (C) Doseamento de microalbuminúria.
  - (D) Doseamento sérico de ureia e creatinina.
  - (E) Ecografia renal.
6. Uma mulher de 53 anos recorre a consulta de medicina geral e familiar por surdez flutuante progressiva associada a zumbidos à direita com dois anos de evolução. Ela diz «Custa-me cada vez mais entender as outras pessoas, principalmente na missa». A história médica revela sinusite crônica, há dois anos, hipertensão arterial e diabetes *mellitus* tipo 2. A medicação habitual inclui ramipril, alprazolam, metformina e cetirizina. Os sinais vitais encontram-se dentro dos parâmetros de normalidade. A otoscopia revela placas de timpanosclerose. O restante exame físico é normal.

Qual dos seguintes achados é o mais provável de encontrar na acumetria desta doente?

- (A) Condução aérea melhor do que condução óssea.
  - (B) Condução óssea melhor do que condução aérea.
  - (C) Lateralização da condução óssea para a direita.
  - (D) Lateralização da condução óssea para a esquerda.
  - (E) Sem lateralização da condução óssea.
7. Uma mulher de 50 anos é trazida ao serviço de urgência porque o marido, durante a noite, achou que a mulher «não estava bem». Tentou acordá-la sem sucesso. A história médica revela diabetes *mellitus*, medicada com metformina e gliclazida. A doente consome três cervejas diariamente. Os sinais vitais são temperatura 36,5°C, frequência respiratória 22/min, frequência cardíaca 110/min e pressão arterial 120/90 mm Hg; SpO<sub>2</sub> 96 % (ar ambiente). Ao exame físico apresenta-se em coma não-reativo e respira sem dificuldade. O exame físico, incluindo a auscultação cardíaca e pulmonar e o exame do abdómen, encontra-se dentro dos parâmetros de normalidade. A lateralização motora é difícil de avaliar pelo estado neurológico.

Qual das seguintes alternativas é o próximo passo mais adequado?

- (A) Administrar naloxona.
- (B) Administrar tiamina.
- (C) Determinar glicemia.
- (D) Realizar punção lombar.
- (E) Realizar TC do crânio.



8. Um homem de 46 anos vem ao serviço de urgência por dois episódios de ligeiro desconforto epigástrico e subesternal, com irradiação para o pescoço, com início hoje, após uma discussão com a sua mulher. Refere que teve episódios semelhantes de forma intermitente nos últimos três meses, com a duração de dois a cinco minutos, e resolução espontânea. Ele sente ansiedade e dificuldade respiratória durante estes episódios, que descreve como uma sensação de queimadura na face anterior do tórax. Os sintomas parecem estar associados a *stress* emocional, ou quando acelera o passo, sem associação com a ingestão de alimentos. Ele não tem antecedentes patológicos de relevo e não faz medicação habitual. Fuma 40 cigarros por dia, desde os últimos 15 anos, e bebe bebidas alcoólicas ocasionalmente. Conduz um trator no trabalho e faz pouco exercício. Ele relata *stress* recentemente, causado por dificuldades financeiras. Foi adotado ainda na infância e desconhece-se a história familiar. Os sinais vitais são temperatura 37,2°C, frequência respiratória 16/min, frequência cardíaca 80/min e pressão arterial 130/82 mm Hg; SpO<sub>2</sub> 97 % (ar ambiente). Ele tem 178 cm de altura e pesa 95 kg; IMC 30 kg/m<sup>2</sup>. O exame físico encontra-se dentro dos parâmetros de normalidade. A concentração sérica de enzimas cardíacas está dentro dos parâmetros de referência. O raio-X do tórax e os ECG seriados não mostram alterações. Ele não teve mais episódios de desconforto torácico desde a sua entrada no serviço de urgência.

Qual dos seguintes é o exame de diagnóstico adicional mais adequado?

- (A) Angio-TC torácico.
  - (B) Cintigrafia cardíaca de *stress*.
  - (C) Ecocardiograma.
  - (D) Endoscopia digestiva alta.
  - (E) Raio-X baritado do esófago.
9. Um homem de 21 anos é conduzido ao serviço de urgência pelos familiares por alterações de comportamento. Relatam que o jovem passou o último ano isolado no quarto e, apesar de parecer estudar, não conseguiu aprovação em nenhuma das disciplinas. É frequente não comer e não tomar banho. Encontram-no a falar sozinho, como se respondesse a perguntas. Chora inconsolavelmente afirmando que os agentes do FBI se preparam para o eliminar, o que sente como injusto. Agrediu recentemente um colega da residência universitária alegando que este era na realidade um agente norte-americano que o vigiava através do computador para controlar os seus pensamentos. A história médica revela dislipidemia mista e a medicação habitual inclui atorvastatina, que tem cumprido. É natural da Guiné-Bissau e está a residir em Portugal há dois anos. A história familiar revela perturbação afetiva bipolar na mãe e avó materna.

Qual das seguintes alternativas é o tratamento inicial mais adequado?

- (A) Aripiprazol, 10 mg/dia, por via oral.
- (B) Clozapina, 25 mg/dia, por via oral.
- (C) Haloperidol, 25 mg/dia, por via oral.
- (D) Olanzapina, 5 mg/dia, por via oral.
- (E) Palmitato de paliperidona, 75 mg/mês, por via intramuscular.



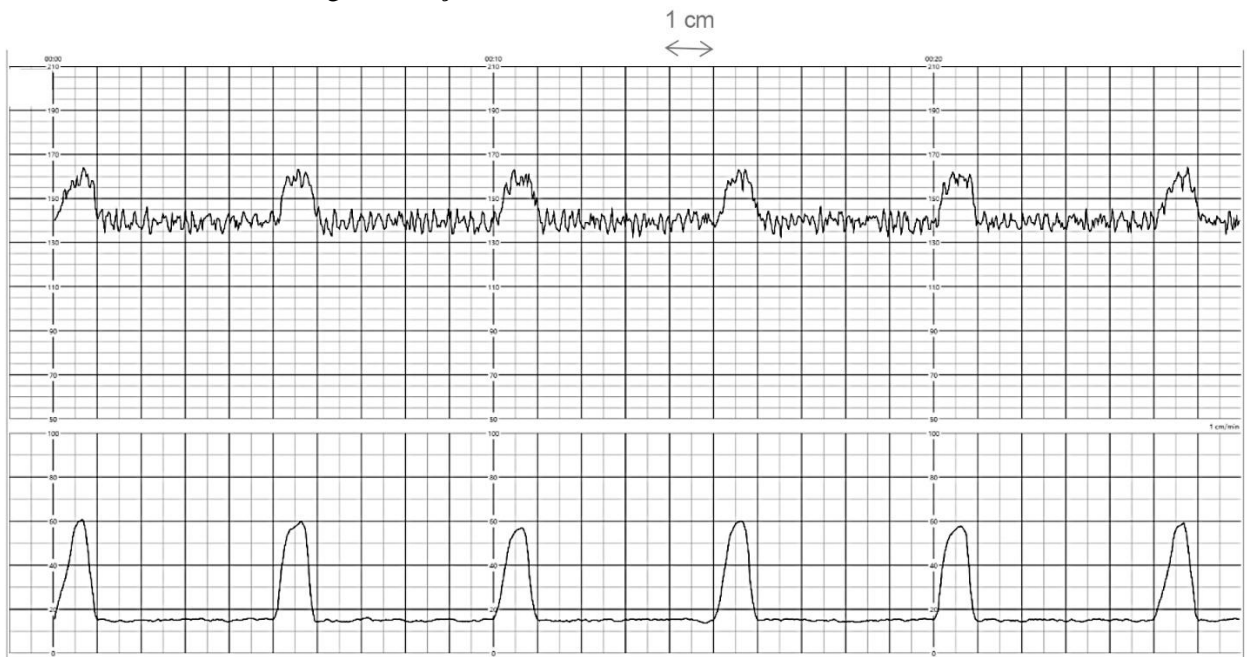
10. Um homem de 65 anos vem ao serviço de urgência, acompanhado pela esposa, por episódios intermitentes de aperto torácico relacionado com atividades como subir escadas ou tomar um duche desde há uma semana. Refere ainda tosse seca ocasional nos últimos dois meses. No último ano, refere dispneia de esforço de agravamento progressivo. Ele diz «Há um ano, era capaz de transportar o meu saco de golfe, quando faço o meu percurso de 18 buracos, mas desde há um par de meses que tenho tido de contratar um *caddy*, para carregá-lo. Agora, tenho estado com tanta falta de ar que até alugo um carro de golfe». Nega dispneia de repouso ou dispneia noturna. Ele não tem antecedentes patológicos de relevo e não faz medicação habitual. Fumou 20 cigarros por dia, durante 35 anos, até há um ano. Os sinais vitais são temperatura 36,6°C, frequência respiratória 26/min, frequência cardíaca 84/min e pressão arterial 138/76 mm Hg; SpO<sub>2</sub> 92 % (ar ambiente). Ele tem 173 cm de altura e pesa 69 kg; IMC 23 kg/m<sup>2</sup>. A pressão venosa jugular está normal. A auscultação cardíaca encontra-se dentro dos parâmetros de normalidade e a auscultação pulmonar revela crepitações nas bases. O exame das extremidades mostra hipocratismo digital, sem cianose ou edemas. O raio-X do tórax mostra acentuação do retículo intersticial bilateral.

Qual dos seguintes diagnósticos é o mais provável?

- (A) Carcinoma do pulmão.
- (B) Doença pulmonar obstrutiva crónica.
- (C) Fibrose pulmonar idiopática.
- (D) Insuficiência cardíaca congestiva.
- (E) Tuberculose.



11. Uma grávida de 27 anos recorre ao serviço de urgência por desconforto lombar bilateral e sensação de pressão hipogástrica desde há dois dias. A gestação tem 29 semanas e foi complicada por bacteriúria assintomática, detetada nas análises do 2.º trimestre, tendo sido medicada com amoxicilina. Os antecedentes obstétricos são gesta 2 e para 1 (parto vaginal espontâneo às 33 semanas de gestação, há dois anos, recém-nascido com 2100 g de peso, vivo e saudável). Refere perceção de movimentos fetais, com maior frequência após as refeições. Os sinais vitais são temperatura 36,8°C, frequência respiratória 14/min, frequência cardíaca 80/min e pressão arterial 116/67 mm Hg. A altura uterina é de 27 cm. Ao exame com espéculo apresenta corrimento abundante e inespecífico; ao toque vaginal, o colo está amolecido, intermédio, com 2 cm de dilatação, 30 % extinto (apagado), apresentação pélvica acima das espinhas isquiáticas (plano -3). A tira-teste de urina não mostra alterações. A cardiocotografia realizada (velocidade do papel a 1 cm/min) mostra linha de base com frequência cardíaca fetal de 140/min, conforme o seguinte traçado:



Qual dos seguintes é o próximo passo mais adequado na gestão desta grávida?

- (A) Atitude expectante.
- (B) Prescrever dexametasona intramuscular.
- (C) Prescrever heparina de baixo peso molecular.
- (D) Prescrever misoprostol intravaginal.
- (E) Prescrever progesterona intramuscular.





12. Um homem de 70 anos vem ao serviço de urgência, acompanhado pela sua mulher, por dispneia e fraqueza progressiva desde há 12 horas. O doente diz «Sinto falta de ar». Os sintomas começaram com sensação de dor e fraqueza nas mãos e pés, que progrediu até à região dorsal e membros inferiores, esta manhã. Neste momento, não é capaz de andar devido a fraqueza. Tem sentido mal-estar geral nos últimos sete dias, logo após uma infeção das vias aéreas superiores, na semana anterior. A história médica revela diabetes *mellitus* tipo 2, tratada com exercício físico e dieta. Não faz medicação habitual e não fez nenhuma vacina nos últimos seis meses. Os sinais vitais são temperatura 38°C, frequência respiratória 18/min, frequência cardíaca 96/min e pressão arterial 140/90 mm Hg (em supinação) e 100/60 mm Hg (sentado); SpO<sub>2</sub> 88 % (ar ambiente). Ao exame físico não apresenta erupções cutâneas. O abdómen é mole, revelando massa na região suprapúbica. Os reflexos osteotendinosos estão ausentes nos membros superiores e inferiores. Apresenta paralisia flácida nas extremidades inferiores e movimento mínimo nas extremidades superiores.

Qual dos seguintes é o diagnóstico mais provável?

- (A) Esclerose lateral amiotrófica.
  - (B) Esclerose múltipla.
  - (C) Polimialgia reumática.
  - (D) Síndrome de Eaton-Lambert.
  - (E) Síndrome de Guillain-Barré.
13. Um homem de 66 anos vem ao consultório médico por disfagia progressiva para sólidos. Fuma 20 cigarros por dia desde há 20 anos e consome seis copos de vinho tinto maduro por dia desde há 40 anos. Ele tem 171 cm de altura e pesa 53 kg; IMC 18 kg/m<sup>2</sup>. Ao exame físico apresenta um nódulo de consistência duro-elástica, com 3 cm de maior diâmetro, no lobo direito da tiroide, e discretos edemas compressíveis dos membros inferiores. A auscultação pulmonar revela roncos bilaterais.

Os resultados dos estudos analíticos revelam:

<b>Soro</b>		<b>Sangue</b>	
Creatinina	1,1 mg/dL	Hemoglobina	10 g/dL
Glucose	105 mg/dL	VGM	79 fL
AST	40 U/L	Leucócitos	11 000/mm <sup>3</sup>
ALT	39 U/L	Plaquetas	180 × 10 <sup>9</sup> /L
Fosfatase alcalina	100 U/L		
Proteína C reativa	30 mg/L		
Albumina	2 g/dL		
γ-glutamil transferase (GGT)	180 U/L		

Qual dos seguintes diagnósticos é o mais provável?

- (A) Carcinoma epidermoide do esófago.
- (B) Carcinoma indiferenciado da tiroide com invasão do esófago.
- (C) Divertículo de Zenker.
- (D) Estenose péptica do esófago.
- (E) Tumor do estroma do esófago.



14. Uma mulher de 37 anos, de origem africana, vem ao centro de saúde para consulta de vigilância. Ela está preocupada porque a sua mãe teve diagnóstico de cancro da mama antes da menopausa, aos 47 anos. Ela não tem outros familiares com o mesmo diagnóstico. Nega consumo de álcool ou tabaco e não faz medicação habitual. A citologia cervicovaginal realizada anteriormente é normal. Há dois anos, surgiu um cisto volumoso na mama direita, que foi confirmado por ecografia e mamografia e que resolveu espontaneamente. Os sinais vitais e exame físico encontram-se dentro dos parâmetros de normalidade.

Qual das seguintes alternativas é o método mais adequado para o rastreio de cancro de mama nesta mulher?

- (A) Análise imediata do gene *BRCA-1*.
  - (B) Ecografia mamária anual.
  - (C) Exame físico mamário bianual.
  - (D) Mamografia anual a partir dos 40 anos.
  - (E) RM mamária.
15. Uma mulher de 18 anos vem a consulta hospitalar por anemia e pequena esplenomegalia detetada em ecografia abdominal. Não refere outros sintomas associados. Ela não tem antecedentes patológicos de relevo e é nuligesta. Os antecedentes familiares incluem história paterna de anemia crónica, esplenomegalia e colecistectomia por litíase biliar. Os sinais vitais são temperatura 36°C, frequência cardíaca 78/min e pressão arterial 104/78 mm Hg. Ao exame físico apresenta-se com mucosas descoradas e hidratadas, sem hematomas ou outras alterações cutâneas. A auscultação cardíaca e pulmonar encontra-se dentro dos parâmetros de normalidade. O abdómen é mole e depressível, com a ponta do baço palpável no final da inspiração. Sem edemas periféricos.

Os resultados dos estudos analíticos revelam:

<b>Soro</b>		<b>Sangue</b>	
AST	35 U/L	Hemoglobina	10 g/dL
ALT	22 U/L	VGM	98 fL
Fosfatase alcalina	85 U/L	Eletroforese de hemoglobinas	Normal
<b>Bilirrubina</b>			
Total	3 mg/dL		
Direta	0,2 mg/dL		
Desidrogenase láctica (LDH)	173 U/L		

Qual das seguintes alternativas é a explicação mais provável para as alterações observadas?

- (A) Ausência de síntese de cadeias beta da hemoglobina.
- (B) Mutação do gene da desidrogenase da glucose-6-fosfato.
- (C) Mutação do gene da espectrina.
- (D) Presença de anticorpo antieritrocitário.
- (E) Substituição do ácido glutâmico pela valina no gene da beta globina.



16. Um homem de 58 anos vem ao consultório médico para mostrar exames pedidos na consulta anterior por palpitações. É portador de uma prótese mecânica em posição aórtica desde há 10 anos e está anticoagulado com varfarina. O ecocardiograma revela um ventrículo esquerdo de dimensões normais com boa função sistólica global e hipertrofia ventricular esquerda ligeira. O registo Holter de 24 horas deteta, pela primeira vez, um episódio de fibrilhação auricular paroxística.

Os resultados dos estudos analíticos revelam:

**Sangue**  
INR                    3,0

Qual das seguintes alternativas é a opção terapêutica mais adequada neste momento?

- (A) Adicionar aspirina.
  - (B) Adicionar inibidor direto da trombina.
  - (C) Ajustar a dose de varfarina dentro dos limites do INR indicados.
  - (D) Encerrar o apêndice auricular esquerdo por via percutânea.
  - (E) Suspender varfarina e prescrever inibidor direto da trombina.
17. Uma mulher de 76 anos é admitida no hospital para hidratação endovenosa após história de diarreia aquosa desde há dois dias. Apresentou, nesse período, 10 dejeções líquidas sem sangue. Refere sentir-se febril e com tonturas e tem tido pouco apetite. Não tem náuseas nem vômitos. Antes destes sintomas, era saudável e muito ativa. Não toma medicação habitualmente. Regressou recentemente de um cruzeiro com o seu companheiro. Os sinais vitais são temperatura 37,8°C, frequência respiratória 12/min, frequência cardíaca 112/min e pressão arterial 100/62 mm Hg em pé e 120/70 mm Hg deitada; SpO<sub>2</sub> 96 % (ar ambiente). Ao exame físico observa-se orofaringe com mucosas desidratadas. O abdómen está mole e indolor à palpação e os ruídos intestinais estão presentes. A pesquisa de sangue oculto nas fezes é negativa. As coproculturas e a pesquisa de ovos e parasitas nas fezes ainda não estão disponíveis.

Qual das seguintes alternativas é a causa mais provável da diarreia da doente?

- (A) Diarreia fictícia.
  - (B) Giardíase intestinal.
  - (C) Hipertiroidismo.
  - (D) Infecção por rotavírus.
  - (E) Uso excessivo de laxantes.
18. Uma mulher de 28 anos vem ao consultório médico por múltiplas vesículas na vulva. Refere febre, dores musculares e ardor ao urinar nos últimos dois dias. Menciona ainda ter tido a sua primeira relação sexual há quatro semanas. A medicação habitual inclui anticoncepcional oral. A temperatura atual é 38,2°C.

Qual das seguintes alternativas é a alteração mais provável de se encontrar no exame físico?

- (A) Corrimento cervical mucopurulento.
- (B) Dor no ângulo costovertebral.
- (C) Lesões papulares vermelhas das mãos.
- (D) Linfadenopatias inguinais.
- (E) Úlceras da boca.



19. Uma mulher de 48 anos vem a consulta de seguimento. Tem história de lúpus eritematoso sistêmico com atingimento inicial dermatológico, articular e hematológico, diagnosticado 10 anos antes. Tem estado assintomática. A história médica inclui ainda hipertensão arterial e dislipidemia. A medicação inclui hidroxicloroquina, prednisolona (5 mg/dia), cálcio, vitamina D, ramipril e fotoproteção UV. Os sinais vitais são temperatura 36°C, frequência respiratória 16/min, frequência cardíaca 89/min e pressão arterial 149/95 mmHg (membro superior direito) e 153/97 mm Hg (membro superior esquerdo); SpO<sub>2</sub> 98 % (ar ambiente). Ela tem 169 cm de altura e pesa 67 kg; IMC 23,5 kg/m<sup>2</sup>. Apresenta bom estado geral, sem gânglios palpáveis. Observa-se pele bem, sem *rash*, algumas lesões cicatriciais malares. O abdômen encontra-se mole e depressível, sem organomegalias. O restante exame físico, incluindo a auscultação cardíaca e pulmonar, encontra-se dentro dos parâmetros de normalidade.

Os resultados dos estudos analíticos revelaram:

<b>Soro</b>		<b>Sangue</b>	
Creatinina	1,9 mg/dL	Hemoglobina	11,8 g/dL
Ureia	45 mg/dL	VGM	90 fL
Glucose	109 mg/dL	Leucócitos	4 500/mm <sup>3</sup>
HbA1c	5,9 %	Neutrófilos, segmentados	67 %
AST	45 U/L	Linfócitos	24 %
ALT	34 U/L	Plaquetas	120 × 10 <sup>9</sup> /L
Bilirrubina total	1,1 mg/dL	Velocidade de sedimentação eritrocitária	28 mm/1. <sup>a</sup> hora
Fosfatase alcalina	90 U/L		
Colesterol		<b>Urina 24 horas</b>	
HDL	56 mg/dL	Proteínas	1,4 g
LDL	145 mg/dL		
Triglicerídeos	116 mg/L		
Sódio	131 mEq/L		
Potássio	4,5 mEq/L		
Proteína C reativa	5 mg/L		

O estudo imunológico revelou:

- ANA — 1/160 com ENA + anti-RNP 3 U (N < 1,0 U) e anti-Smith 7 U (N < 1,0 U).  
AntiDNA de dupla hélice — 145 IU/L (N < 25 IU/L).  
C3 — 65 mg/dL (N 83-177 mg/dL).  
C4 — 5 mg/dL (N 16-47 mg/dL).

A análise da urina revelou eritrócitos dismórficos e proteínas (restante negativo).

Qual dos seguintes mecanismos melhor explica a etiologia da lesão renal aguda de novo, neste momento?

- (A) Glomerulonefrite.
- (B) Necrose tubular aguda.
- (C) Nefrite intersticial.
- (D) Nefrite intersticial alérgica.
- (E) Nefropatia por cristais.



20. Um jovem de 15 anos é trazido ao serviço de urgência por aumento da intensidade de dor abdominal, nas últimas 12 horas. A dor iniciou-se na área periumbilical e neste momento está localizada no quadrante inferior direito. Ele vomitou duas vezes. A história médica inclui hemofilia A. Ele não tem antecedentes cirúrgicos. Os sinais vitais são temperatura 38°C, frequência respiratória 16/min, frequência cardíaca 85/min e pressão arterial 140/60 mm Hg. O exame físico revela dor no ponto de McBurney, com defesa e sinal de Rovsing presente. Foi agendada cirurgia.

Os resultados dos estudos analíticos revelam:

**Sangue**

Hemoglobina	12,6 g/dL
Leucócitos	12 500/mm <sup>3</sup>
Tempo de protrombina	11 segundos
Tempo de tromboplastina parcial ativada	24 segundos

Qual das seguintes alternativas constitui o tratamento mais relevante a realizar no pré-operatório?

- (A) Fator VIII.
  - (B) Fator IX.
  - (C) Fator XII.
  - (D) Fator de von Willebrand.
  - (E) Plaquetas.
21. Uma mulher de 30 anos, atleta de alta competição de atletismo, vem ao consultório médico por episódios recorrentes de icterícia após corrida de 10 000 m. Os sinais vitais são temperatura 36,8°C, frequência cardíaca 78/min e pressão arterial 120/55 mm Hg. Ao exame físico apresenta-se com excelente estado geral e com icterícia da pele e mucosas.

Os resultados dos estudos analíticos revelam:

<b>Soro</b>		<b>Sangue</b>	
AST	27 U/L	Hemoglobina	11,4 g/dL
ALT	27 U/L		
Bilirrubina			
Total	4 mg/dL		
Direta	1 mg/dL		
Sódio	132 mEq/L		
Potássio	4,0 mEq/L		

Qual dos seguintes mecanismos mais provavelmente desempenha um papel primário no desenvolvimento deste quadro?

- (A) Hemólise com o esforço físico intenso.
- (B) Hemólise microangiopática.
- (C) Redução da atividade da UGT1A1.
- (D) Redução do metabolismo da lipofuscina no tecido hepático.
- (E) *Stress* emocional.



22. Um homem de 79 anos é trazido ao serviço de urgência por dispneia agravada (em repouso), mal-estar geral e dificuldade em articular palavras desde há um dia. Refere ainda tosse mucopurulenta desde a última semana. Segundo a filha que o acompanha, o doente «sofre de doença cardíaca e de bronquite». A medicação habitual inclui salmeterol + mometasona, salbutamol (em SOS), furosemida, clopidogrel, valsartan e hidroclotiazida. É fumador de 40 UMA. Os sinais vitais são temperatura 38,2°C, frequência respiratória 24/min, frequência cardíaca 101/min e pressão arterial 164/98 mm Hg; SpO<sub>2</sub> 90% (ar ambiente). Ele tem 165 cm de altura e pesa 82 kg; IMC 30,1 kg/m<sup>2</sup>. As mucosas estão coradas e desidratadas. Apresenta sinais de dificuldade respiratória por utilização dos músculos acessórios da respiração, cianose labial e turgescência venosa jugular de 1 cm na posição sentada. A auscultação cardíaca revela taquicardia, sem outras alterações. A auscultação pulmonar mostra sons respiratórios globalmente reduzidos, sibilos dispersos bilateralmente e crepitações discretas na base esquerda.

Os resultados dos estudos analíticos realizados de imediato revelam:

**Gases**

PO <sub>2</sub>	55 mm Hg
PCO <sub>2</sub>	69 mm Hg
pH	7,29
Bicarbonato	22 mEq/L
Lactatos	1,2 mmol/L

Qual dos seguintes é o diagnóstico mais provável?

- (A) Agudização de doença pulmonar obstrutiva crónica.
  - (B) Derrame pleural.
  - (C) Enfarte agudo do miocárdio.
  - (D) Neoplasia pulmonar.
  - (E) Tromboembolia pulmonar.
23. Uma recém-nascida de 2 semanas de vida vem ao centro de saúde para exame periódico de saúde. A gestação foi vigiada e de termo, sem complicações. O parto foi eutócico, sem intercorrências, e o índice de Apgar foi de 8 e 10 ao 1.º e 5.º minutos, respetivamente. O exame físico na alta da maternidade, mostrava cefalohematoma, sem outras alterações. Às 48 horas de vida, apresentava bilirrubina total de 5,5 mg/dL. Na presente consulta, encontra-se sob aleitamento materno exclusivo, com mamadas a cada 2-3 horas, 10 minutos em cada mama, com pausa noturna de 6 horas, apresentando dejeções diárias e micções em todas as mudas de fralda. Os sinais vitais encontram-se dentro dos parâmetros de normalidade. Ao exame físico observa-se icterícia marcada da pele e mucosas. As pupilas são isocóricas e isorreativas, com reflexo vermelho presente. A fontanela anterior está normotensa e normopulsátil. A sucção é vigorosa e o abdómen é mole, sem massas palpáveis. A auscultação cardíaca e pulmonar e as extremidades encontram-se dentro dos parâmetros de normalidade.

Qual dos seguintes é o exame de diagnóstico mais adequado neste momento?

- (A) Doseamento sérico de bilirrubina total e conjugada.
- (B) Doseamento sérico de transaminases, GGT e LDH.
- (C) Hemocultura.
- (D) Hemograma com contagem diferencial e reticulócitos.
- (E) Prova de Coombs direta e indireta.



24. Um homem de 56 anos vem ao consultório médico por aumento da frequência da tosse e expectoração de coloração mais amarelada desde as últimas três semanas. Nega dispneia, febre ou outras queixas. No seu estado habitual de saúde, tosse frequentemente desde há cinco anos e, por períodos, acompanha-se de expectoração vigorosa que até agora «ia resolvendo por si». Tem a percepção que não lhe altera, até ao momento, a qualidade de vida e nunca foi investigado. A história médica revela tuberculose pulmonar aos 20 anos e obesidade. Não faz medicação habitual. Refere consumo excessivo de tabaco dos 25 aos 50 anos. Os sinais vitais são temperatura 36°C, frequência cardíaca 89/min e pressão arterial 131/89 mm Hg; SpO<sub>2</sub> 97 % (ar ambiente). Ele tem 169 cm de altura e pesa 89 kg; IMC 31 kg/m<sup>2</sup>. Ao exame físico não tem gânglios palpáveis. A auscultação pulmonar revela raros roncós bilateralmente, sem alteração dos tempos respiratórios ou outras alterações. O exame do abdómen mostra obesidade central. O exame neurológico e musculoesquelético encontra-se dentro dos parâmetros de normalidade.

Qual dos seguintes estudos clínicos é o mais adequado para confirmar o diagnóstico etiológico mais provável?

- (A) Broncofibroscopia.
- (B) Endoscopia digestiva alta.
- (C) Estudo microbiológico de expectoração.
- (D) TC do tórax de alta resolução.
- (E) Teste de libertação de interferão gama (IGRA).

25. Um homem de 70 anos vem ao consultório médico por massa no pescoço que notou há um mês. Ele pensa que a massa está a aumentar. O exame físico mostra aumento dos lobos da tiroide e múltiplos gânglios linfáticos cervicais com 1 cm a 2 cm de diâmetro.

Qual dos seguintes é o diagnóstico mais provável?

- (A) Bócio nodular.
- (B) Carcinoma medular da tiroide.
- (C) Doença de Graves.
- (D) Cisto do canal tireoglosso.
- (E) Tiroidite de Hashimoto.

26. Uma mulher de 34 anos é observada no internamento por hemorragia vaginal abundante e queixas de tonturas cerca de uma hora após o parto eutócico. A gravidez decorreu sem intercorrências. O recém-nascido pesa 4250 g e o índice de Apgar foi de 8 e 10 ao 5.º e 10.º minutos, respetivamente. Os antecedentes obstétricos incluem quatro gestações e três partos vaginais prévios. Os sinais vitais são temperatura 36,8°C, frequência cardíaca 112/min, frequência respiratória 16/min e pressão arterial 100/60 mm Hg. Ao exame físico está pálida.

Qual das seguintes alternativas é o próximo passo mais adequado na gestão desta doente?

- (A) Colocar a utente na posição de Trendelenburg.
- (B) Pesquisar lacerações vaginais.
- (C) Solicitar ecografia pélvica.
- (D) Solicitar hemograma.
- (E) Verificar o tónus uterino.



27. Um lactente de 10 meses vem ao centro de saúde para consulta de vigilância. Apresentou evolução estatural e ponderal no percentil 85 até aos 6 meses, altura em que se verificou cruzamento descendente de 2 percentis de peso e estatura. Do ponto de vista alimentar, esteve sob aleitamento materno exclusivo até aos 5 meses, altura em que iniciou diversificação alimentar com papa sem glúten, papa de fruta e fórmula de transição (em substituição do leite materno). Aos 6 meses iniciou papa com glúten e caldo de legumes com carne e peixe. Aos 9 meses foi introduzido leite de vaca em natureza gordo, com vômitos ocasionais desde então. Ele não tem antecedentes patológicos de relevo. Os antecedentes familiares incluem asma (mãe). Ao exame físico apresenta boa vitalidade, mucosas hidratadas e pálidas. O desenvolvimento psicomotor e restante exame físico, incluindo auscultação cardíaca e pulmonar, encontram-se dentro dos parâmetros de normalidade.

Qual dos seguintes diagnósticos é o mais provável?

- (A) Alergia às proteínas do leite de vaca.
  - (B) Doença celíaca.
  - (C) Fibrose quística.
  - (D) Infecção urinária.
  - (E) Refluxo gastroesofágico.
28. Um homem de 21 anos vem à consulta por tosse produtiva com expectoração amarelada com quatro dias de evolução. Ele não tem febre, falta de ar, hemoptises ou dor torácica. Não tem antecedentes patológicos de relevo e não faz medicação habitual. É alérgico à penicilina, que lhe provoca erupção cutânea. É estudante e trabalha em *part-time* num hospital próximo; recentemente, ajudou a cuidar de um paciente que fez tratamento por pneumonia. Nega consumo de álcool, tabaco ou drogas. Não é sexualmente ativo. A história familiar inclui fibrose quística num dos seus irmãos, que faleceu com 5 anos. Os sinais vitais são temperatura 38°C, frequência respiratória 18/min, frequência cardíaca 90/min e pressão arterial 120/70 mm Hg; SpO<sub>2</sub> 96% (ar ambiente). Ele tem 183 cm de altura e pesa 73 kg; IMC 22 kg/m<sup>2</sup>. Apresenta-se calmo. A orofaringe não mostra alterações e não há linfadenopatias cervicais palpáveis. O restante exame físico, incluindo a auscultação cardíaca e pulmonar, encontra-se dentro dos parâmetros de normalidade.

Qual dos seguintes é o antibiótico mais adequado para a condição do doente?

- (A) Ceftriaxone.
- (B) Doxiciclina.
- (C) Eritromicina.
- (D) Levofloxacina.
- (E) Nenhum antibiótico está recomendado.





29. Um homem de 54 anos vem ao consultório médico por dor na deglutição e tosse produtiva com expectoração mucopurulenta de início súbito, com um dia de evolução. A dor acordou-o durante o sono. A história médica revela infecção VIH e hepatite C crónica e a medicação habitual inclui antirretroviral e bupropiom. Os sinais vitais são temperatura 38,3°C, frequência respiratória 15/min, frequência cardíaca 92/min e pressão arterial 122/78 mm Hg. Ao exame físico apresenta-se com ar cansado. A orofaringe está ligeiramente hiperemiada e sem exsudados. A auscultação pulmonar revela crepitações no terço inferior do campo pulmonar posterior à direita.

Qual das seguintes alternativas melhor fundamentaria o uso de antibiótico neste doente?

- (A) Exame de urina com 1-2 bactérias e 15 células escamosas por campo.
- (B) Leucocitose com 50 % de linfócitos.
- (C) Leucocitose com 65 % de neutrófilos segmentados e 5 % de neutrófilos em banda.
- (D) Raio-X do tórax com infiltrado pulmonar.
- (E) Teste de *monospot* positivo.

30. Uma mulher de 78 anos recorre ao serviço de urgência por vômitos de coloração acastanhada e dor na região inguinocrural, de início súbito, com seis horas de evolução. Refere ainda um desconforto ocasional na raiz da coxa esquerda. A história médica revela histerectomia por miomatose. Ela tem 168 cm de altura e pesa 51 kg; IMC 18 kg/m<sup>2</sup>. Os sinais vitais são temperatura 36,9°C, frequência respiratória 24/min, frequência cardíaca 95/min e pressão arterial 100/70 mm Hg. Ao exame físico o abdómen está distendido e apresenta tumefação na região inguinal esquerda.

Os resultados dos estudos analíticos revelam:

<b>Soro</b>		<b>Sangue</b>	
Creatinina	1,4 mg/dL	Hemoglobina	14,0 g/dL
Proteína C reativa	110 mg/L	Leucócitos	12 000/mm <sup>3</sup>
Sódio	151 mEq/L		
Potássio	3,0 mEq/L		

Qual dos seguintes diagnósticos é o mais provável?

- (A) Hérnia crural encarcerada.
- (B) Hérnia do obturador encarcerada.
- (C) Hérnia inguinal direta encarcerada.
- (D) Hérnia inguinal indireta encarcerada.
- (E) Oclusão intestinal por bridas.



31. Uma mulher de 30 anos é trazida ao serviço de urgência devido a ferida por facada no hemitórax direito, 4.º espaço intercostal na linha médio-clavicular. Os sinais vitais são temperatura 37°C, frequência respiratória 14/min, frequência cardíaca 80/min e pressão arterial 120/70 mm Hg. Ao exame físico apresenta-se sem sinais de dificuldade respiratória. Os sons respiratórios estão presentes e são simétricos bilateralmente. Verifica-se uma laceração de 3 cm no hemitórax direito, sem hemorragia ativa. O restante exame físico encontra-se dentro dos parâmetros de normalidade.

Qual dos seguintes é o exame de diagnóstico inicial mais adequado?

- (A) Cintigrafia de ventilação-perfusão pulmonar.
  - (B) Ecografia do tórax.
  - (C) Lavagem peritoneal.
  - (D) Raio-X do tórax.
  - (E) TC do tórax.
32. Um lactente de 8 meses é trazido pela equipa de emergência pré-hospitalar após episódio de «paragem respiratória» enquanto estava em casa. À chegada da equipa de emergência pré-hospitalar, o lactente encontra-se alerta e a chorar. Segundo a mãe «Ele estava na cama sossegado. Peguei nele para lhe dar de comer. Ele escorregou-me do colo e caiu, embatendo com a face no solo. Inicialmente não chorou e parou de respirar. Havia sangue a sair da boca. Levei-o para o quarto de banho e lavei-lhe a cara, mas como continuava sem respirar, chamei o 112». A criança tem história de herniorrafia bilateral aos 4 meses e equimoses fáceis frequentes. Durante a observação, a criança aparenta estar letárgica e vomita, apresentando área purpúrica na fronte e região parietal direita.

Qual dos seguintes diagnósticos é o mais provável?

- (A) Crise convulsiva.
- (B) Doença de von Willebrand.
- (C) Hematoma subdural.
- (D) Hemofilia B.
- (E) Púrpura trombocitopénica idiopática.



33. Um homem de 60 anos vem a consulta de medicina geral e familiar por queixas de astenia, anorexia e emagrecimento de 5 kg em três meses. A história médica revela infecção por VHC com diagnóstico há 20 anos. Refere hábitos alcoólicos de cerca de 100 g por dia desde os 20 anos, com interrupção do consumo há cinco anos.

Os resultados dos estudos analíticos revelam:

**Soro**

Alfa-fetoproteína                    250 ng/ml [N ≤ 8,5 ng/ml]

A TC do abdómen com contraste endovenoso revela um fígado cirrótico com um nódulo de 4 cm, hipervascular na fase arterial e com «washout».

Qual dos seguintes diagnósticos é o mais provável?

- (A) Adenoma hepático.
  - (B) Carcinoma hepatocelular.
  - (C) Cistadenoma hepático.
  - (D) Hamartoma biliar.
  - (E) Hemangioma.
34. Um menino de 11 meses é trazido ao serviço de urgência por períodos de choro intenso e irritabilidade alternados com períodos de acalmia, com seis horas de evolução. A mãe refere que o quadro parece estar a agravar. Teve dois episódios de vômitos alimentares antes da admissão e não teve dejeções no dia anterior. Na semana anterior apresentou rinorreia serosa e febre durante dois dias. A mãe nega traumatismo. Os sinais vitais são temperatura timpânica 37,1°C, frequência respiratória 22/min, frequência cardíaca 107/min e pressão arterial 96/52 mm Hg. Ao exame físico observa-se uma criança irritável, sem outras alterações de relevo.

Qual dos seguintes é o exame mais adequado para estabelecer o diagnóstico mais provável?

- (A) Ecografia abdominal.
- (B) Exame sumário da urina.
- (C) Ionograma e gasimetria.
- (D) Punção lombar.
- (E) Raio-X abdominal simples.



35. Uma mulher de 73 anos, professora aposentada, vem à consulta de psiquiatria acompanhada pela filha por «esquecimentos» desde há seis meses. A filha refere que tem notado que a mãe se esquece com facilidade dos seus compromissos, tem dificuldade em acompanhar as conversas entre ambas e por vezes não encontra as palavras certas para utensílios de uso comum. A doente não parece valorizar as queixas descritas pela filha, mas acaba por se mostrar chorosa quando falam sobre o facto de estar agora a viver em casa da filha. A história médica revela hipertensão arterial e hipercolesterolemia e a medicação habitual inclui lisinopril e sinvastatina. Não é fumadora nem consome álcool habitualmente. Os sinais vitais são temperatura 36,8°C, frequência respiratória 15/min, frequência cardíaca 70/min e pressão arterial 125/80 mm Hg. Ela tem 169 cm de altura e pesa 71,5 kg; IMC 25 kg/m<sup>2</sup>. Está globalmente lentificada, participando pouco na consulta e respondendo muito brevemente às questões colocadas. O humor é eufímico e os afetos reativos. Sem atividade delirante ou alucinatória. Na prova do relógio desenhou corretamente o contorno, não colocou os números no local certo e omitiu o desenho dos ponteiros. A TC do crânio realizada um mês antes da consulta revela atrofia cortical global, superior ao esperado para a idade. Os resultados dos estudos analíticos encontram-se dentro dos parâmetros de normalidade.

Qual das seguintes alternativas é o próximo passo mais adequado na orientação desta doente?

- (A) Iniciar medicação com donepezilo.
- (B) Iniciar medicação com sertralina.
- (C) Iniciar suplementação com ácido fólico.
- (D) Não iniciar terapêutica e reavaliar em seis meses.
- (E) Referenciar para terapia cognitiva e comportamental.

36. Uma mulher de 32 anos recorre a consulta de medicina geral e familiar por obstrução nasal e rinorreia purulenta desde há 12 dias. Nega febre, cefaleia ou anosmia. Fez tratamento com paracetamol, com alívio temporário das queixas. A história médica não revela antecedentes patológicos. Os sinais vitais são temperatura 36,7°C, frequência respiratória 13/min, frequência cardíaca 75/min e pressão arterial 125/70 mm Hg. Ao exame físico apresenta rinorreia posterior e halitose. A rinoscopia anterior, auscultação pulmonar e exame neurológico encontram-se dentro dos parâmetros de normalidade.

Qual das seguintes alternativas é o tratamento mais adequado neste momento?

- (A) Prescrever amoxicilina + ácido clavulânico oral.
- (B) Prescrever desloratadina oral.
- (C) Prescrever fenilefrina nasal.
- (D) Prescrever mometasona nasal.
- (E) Não é recomendado mais nenhum tratamento.



37. Um homem de 59 anos, internado após ressecção anterior do reto laparoscópica por adenocarcinoma aos 7 cm da margem anal (estadio cT3N+M0), inicia quadro de dor abdominal difusa e diarreia no 5.º dia pós-operatório. A intervenção cirúrgica decorreu sem intercorrências, após curso de radioquimioterapia neoadjuvante. No 2.º dia pós-operatório o dreno abdominal colocado no decurso da intervenção cirúrgica foi removido e ao 3.º dia iniciou dieta líquida, que tolerou. A história médica revela artrite reumatoide medicada com prednisolona. Os sinais vitais são temperatura 38°C, frequência respiratória 18/min, frequência cardíaca 110/min e pressão arterial 110/60 mm Hg; SpO<sub>2</sub> 97% (ar ambiente). Ao exame físico apresenta discreta distensão abdominal e dor ligeira à palpação dos quadrantes inferiores.

Os resultados dos estudos analíticos revelam:

<b>Soro</b>		<b>Sangue</b>	
Proteína C reativa	150 mg/L	Hemoglobina	12 g/dL
		Leucócitos	14 000/mm <sup>3</sup>
		Plaquetas	380 × 10 <sup>9</sup> /L

O raio-X do abdómen mostra níveis hidroaéreos escassos.

Qual dos seguintes diagnósticos é o mais provável?

- (A) Colite isquêmica.
- (B) Colite pseudomembranosa.
- (C) Enterite rádica.
- (D) Fístula da anastomose coloretal.
- (E) Gastroenterite aguda.

38. Uma mulher de 44 anos vem pela primeira vez ao consultório médico, referindo episódios frequentes de perda hemática genital intermenstrual em quantidade escassa (tipo *spotting*) e de hemorragia após o coito, desde há três meses. A mulher refere que a sua última avaliação ginecológica foi há pelo menos 10 anos. O exame físico ginecológico revela uma lesão cervical vegetante, friável e facilmente sangrante.

Qual das seguintes alternativas é o próximo passo mais adequado nesta mulher?

- (A) Biópsia cervical.
- (B) Colposcopia.
- (C) Ecografia pélvica.
- (D) Histeroscopia.
- (E) TC abdominal.



39. Um homem de 35 anos, professor, vem ao serviço de urgência por cefaleia com início há uma hora e meia. Descreve a dor como sensação de facada, ou ardor, no lado esquerdo da cabeça. Ele diz que tem tido episódios semelhantes desde há seis meses. Ocasionalmente, tem lacrimejo do olho esquerdo durante estes episódios. Nega distúrbios visuais, febre, náuseas ou sintomas neurológicos. As cefaleias ocorrem geralmente ao fim do dia, pouco tempo após o regresso do trabalho, duram de alguns minutos a algumas horas e não aliviam com o uso de ibuprofeno. Não toma outra medicação. A mãe e irmão mais velho também têm história de cefaleias. Ele bebe três chávenas de café por dia e uma limonada ocasionalmente, ao almoço. Ingere comida chinesa aproximadamente três vezes por mês. Nega consumo de álcool, tabaco ou drogas. Os sinais vitais são temperatura 37°C, frequência respiratória 16/min, frequência cardíaca 72/min e pressão arterial 125/70 mm Hg. Ele tem 185 cm de altura e pesa 97 kg; IMC 28 kg/m<sup>2</sup>. A auscultação cardíaca revela um sopro protossistólico, grau 1/6, mais audível no ápex, que ele refere ter desde a infância. O restante exame físico encontra-se dentro dos parâmetros de normalidade.

Qual das seguintes alternativas é a opção terapêutica mais adequada neste momento?

- (A) Administração endovenosa de uma dose única de metilprednisolona.
- (B) Administração endovenosa de verapamil e subcutânea de ergotamina.
- (C) Administração intratecal de lidocaína.
- (D) Administração oral de ibuprofeno em conjunto com massagem.
- (E) Administração subcutânea de sumatriptano e de oxigénio por via nasal.

40. Uma lactente de 4 meses é observada em consulta pela 3.<sup>a</sup> vez no último mês por episódios frequentes de vômitos. O ganho de peso tem sido adequado e, segundo a mãe, o trânsito intestinal tem sido regular, com dejeções moles, sem alteração das características habituais. A mãe refere que, desde o início do quadro, foram tentadas várias fórmulas à base de leite de vaca e soja, sem melhoria na sintomatologia.

Qual das seguintes alternativas é o próximo passo mais adequado?

- (A) Determinar a concentração sérica de IgE específica para alfa-lactoalbumina e beta-lactoglobulina.
- (B) Determinar a concentração sérica de IgE específica para caseína.
- (C) Determinar a concentração sérica de IgE total.
- (D) Iniciar fórmula láctea hipoalergénica.
- (E) Realizar um teste cutâneo de hipersensibilidade com fórmula à base de leite de vaca.

41. Um homem de 52 anos, serralheiro, vem a consulta de oncologia para seguimento de carcinoma epidermoide da laringe, tratado radicalmente com quimiorradioterapia há dois anos. Nega queixas de novo. A história médica revela doença pulmonar obstrutiva crónica, não medicada. É fumador de 60 UMA. Ele tem 174 cm de altura e pesa 72 kg; IMC 24 kg/m<sup>2</sup>. Apresenta bom estado geral. O restante exame físico encontra-se dentro dos parâmetros de normalidade.

Qual das seguintes é a medida mais adequada no contexto de prevenção secundária?

- (A) Autopalpação cervical.
- (B) Cessação tabágica.
- (C) Consumo de dieta equilibrada.
- (D) Prática regular de exercício físico.
- (E) Vacina contra o papilomavírus humano.



42. Uma mulher de 65 anos vem ao serviço de urgência por cansaço e disestesia dos membros inferiores, com intensidade crescente nas últimas cinco semanas. A família refere alterações recentes de comportamento com agitação e confusão noturna. A história médica revela pirose que cede a pantoprazol (SOS). Nega hábitos alcoólicos ou consumo de tabaco. Os sinais vitais são temperatura 36,2°C, frequência respiratória 15/min, frequência cardíaca 108/min e pressão arterial 128/68 mm Hg. Ao exame físico apresenta mucosas descoradas, língua despilada e eritematosa. O exame neurológico mostra redução da sensibilidade proprioceptiva e vibratória bilateral e distal nos membros inferiores.

Os resultados dos estudos analíticos revelam:

<b>Soro</b>		<b>Sangue</b>	
Creatinina	1,1 mg/dL	Hemoglobina	7,2 g/dL
Sódio	131 mEq/L	VGM	125 fL
Potássio	3,9 mEq/L		
TSH	2,5 µU/mL		
Folato	20 mmol/L [N = 11-82 mmol/L]		
Vitamina B <sub>12</sub>	220 ng/mL [N = 211-911 ng/mL]		

Com base nestes achados, a condição deste doente é mais provavelmente atribuível a uma alteração de qual dos seguintes parâmetros?

- (A) Ácido metilmalónico.
  - (B) Ácido úrico.
  - (C) Bilirrubina total.
  - (D) Homocisteína.
  - (E) LDH.
43. Um menino de 15 meses é trazido ao centro de saúde para consulta de vigilância e administração de vacinação. A mãe diz «Ele parece saudável, mas não se comporta como os outros meninos». Refere que geralmente reage com irritabilidade ou indiferença ao contacto físico e à estimulação afetiva, faz muitas birras e acorda muitas vezes durante a noite. Ainda não verbaliza palavras e a mãe está preocupada com a possibilidade de défice auditivo. O programa nacional de vacinação está atualizado. Ele tem 77 cm de comprimento (percentil 25) e pesa 10 kg (percentil 25). Os sinais vitais são temperatura 37,1°C, frequência respiratória 24/min e frequência cardíaca 98/min. Ao exame físico apresenta ligeira hipotonia e olhar vago. O exame audiológico não mostra alterações.

Qual das seguintes alternativas é o próximo passo mais adequado?

- (A) Atrasar a administração da vacina contra o sarampo, papeira e rubéola.
- (B) Prescrever metilfenidato.
- (C) Referenciar a consulta de pediatria do desenvolvimento.
- (D) Referenciar para avaliação intelectual.
- (E) Tranquilizar a mãe quanto ao desenvolvimento da criança (variante do normal).



44. Uma mulher de 57 anos, de origem sueca, vem ao consultório médico por fadiga progressiva, palpitações, dispneia de esforço e sensação de frio nas últimas semanas. Ela não tem antecedentes patológicos de relevo. Os sinais vitais encontram-se dentro dos parâmetros de normalidade, à exceção de frequência cardíaca de 105/min. Ao exame físico tem aparência pálida, mas normonutrida.

Os resultados dos estudos analíticos revelam:

**Sangue**

Eritrócitos	$2,7 \times 10^9/L$
Hemoglobina	7,6 g/dL
Leucócitos	8 700/mm <sup>3</sup>

**Fezes**

Pesquisa de sangue oculto	Positivo
---------------------------	----------

Qual dos seguintes é o exame de diagnóstico adicional mais adequado?

- (A) Colonoscopia.
- (B) Doseamento do ferro sérico.
- (C) Medulograma.
- (D) Retosigmoidoscopia flexível.
- (E) Trânsito do intestino delgado.

45. Um homem de 75 anos, reformado, vem ao consultório médico por cefaleia, prurido após o banho e agravamento da hipertensão arterial prévia. É ex-fumador de 40 UMA desde há 10 anos. Os sinais vitais são frequência cardíaca 84/min e pressão arterial 166/98 mm Hg. Ele tem 170 cm de altura e pesa 79 kg; IMC 27 kg/m<sup>2</sup>. Ao exame físico apresenta ligeira injeção conjuntival.

Os resultados dos estudos analíticos revelam:

**Sangue**

Hemoglobina	19,9 g/dL
Hematócrito	53 %
Leucócitos	13 500/mm <sup>3</sup>
Neutrófilos, segmentados	58 %
Linfócitos	37 %
Plaquetas	$385 \times 10^9/L$

Foi pedido estudo da mutação JAK2 V617F, cujo resultado é positivo.

Qual das seguintes alternativas melhor suporta o diagnóstico?

- (A) Aumento de desidrogenase láctica.
- (B) Contagem de leucócitos  $> 11\ 000/mm^3$ .
- (C) Diminuição da eritropoietina sérica.
- (D) Diminuição da fosfatase alcalina leucocitária.
- (E) Diminuição da vitamina B<sub>12</sub> sérica.





46. Uma mulher de 29 anos vem ao consultório médico por estar preocupada com a possibilidade de vir a sofrer de incontinência urinária. Os antecedentes obstétricos incluem uma gestação complicada por diabetes gestacional (controlada com dieta) e um parto vaginal a termo auxiliado por *forceps* há quatro meses, complicado por laceração perineal do 3.º grau com infecção e retenção urinária durante três dias e que resolveu com as medidas habituais. Neste momento está a amamentar o filho e faz contraceção com implante subcutâneo. Ela tem episódios esporádicos de rinite alérgica e refere obstipação desde o parto, com fezes muito duras. Pratica natação duas vezes por semana. A sua mãe, de 55 anos, foi recentemente submetida a cirurgia de correção de incontinência urinária. Ela mede 163 cm e pesa 56 kg; IMC 21 kg/m<sup>2</sup>. Os sinais vitais e exame físico encontram-se dentro dos parâmetros de normalidade.

Qual das seguintes medidas é a mais adequada para reduzir o risco de incontinência urinária de esforço nesta doente?

- (A) Alterar a modalidade desportiva.
- (B) Alterar o método contraceptivo.
- (C) Correção da obstipação.
- (D) Instituir dieta hipocalórica.
- (E) Suspender a amamentação.

47. Um homem de 38 anos de idade é admitido no internamento após orquiectomia. Tinha notado tumefação dolorosa no testículo direito há dois meses e a ecografia testicular revelou massa sugestiva de neoplasia. Não tem antecedentes patológicos e não faz medicação habitual. O estudo anatomopatológico é compatível com carcinoma seminomatoso do testículo.

Qual dos seguintes é o exame de estadiamento mais adequado?

- (A)  $\alpha$ -fetoproteína.
- (B) Cintigrafia óssea.
- (C) PET *scan*.
- (D) RMN cerebral.
- (E) TC torácica, abdominal e pélvica.

48. Um homem de 60 anos vem ao consultório médico por palpitações, fadiga progressiva com esforço e intolerância ao frio com um mês de evolução. Refere ainda tosse noturna e aumento da dificuldade respiratória quando em posição de decúbito. Foi submetido a resseção transuretral da próstata há dois anos. Não faz medicação habitual e não tem alergias. Os sinais vitais são temperatura 37,1°C, frequência respiratória 20/min, frequência cardíaca 90/min e pressão arterial 138/82 mm Hg; SpO<sub>2</sub> 94 % (ar ambiente). A auscultação pulmonar revela crepitações inspiratórias bilaterais e auscultação cardíaca com acentuação de S<sub>2</sub>.

Qual das seguintes alternativas é o próximo passo mais adequado?

- (A) Prescrever indapamida.
- (B) Prescrever lisinopril.
- (C) Programar cateterismo cardíaco imediato.
- (D) Referenciar ao hospital para tratamento com heparina.
- (E) Solicitar ecocardiograma.



49. Um homem de 50 anos é admitido no hospital por febre, dor abdominal e contagem de leucócitos aumentada. A história médica revela cirrose alcoólica. O exame físico revela ausência de ruídos hidroaéreos intestinais e dor à descompressão abdominal. A paracentese revela  $> 1000$  granulócitos/mm<sup>3</sup> e a coloração de Gram confirma a presença de microrganismos gram-negativos.

Qual das seguintes alternativas é o próximo passo mais adequado na gestão deste doente?

- (A) Antibioterapia.
- (B) Laparoscopia.
- (C) Laparotomia.
- (D) Shunt venoso-peritoneal.
- (E) Vigilância.

50. Um homem de 27 anos vem ao consultório médico por episódios recorrentes de palpitações, xerostomia, cefaleias e dores musculares com nove meses de evolução. Estes sintomas tiveram início pouco tempo depois de ter perdido o seu emprego anterior. Apesar de rapidamente ter conseguido encontrar novamente trabalho, refere que está preocupado com a possibilidade de ser despedido mais uma vez. Sente-se persistentemente assustado com a possibilidade de que algo negativo possa ocorrer consigo ou com a sua família. Tem tido dificuldade em adormecer e tendência para comer mais do que o habitual. Mais recentemente, tem-se sentido triste pelo facto de não conseguir poupar o suficiente para «fazer um pé-de-meia [...] ter uma alternativa para sustentar os meus filhos se ficar outra vez sem emprego [...] chego a chorar quando estou a matutar sobre estes problemas à noite». À observação apresenta-se vígil e colaborante. O discurso é espontâneo, está organizado e tem fluxo normal. O humor é ansioso. Não apresenta atividade delirante ou alucinatória. Foi observado recentemente em consulta pelo seu médico assistente, tendo sido requisitados estudos analíticos e eletrocardiograma, que se encontram dentro dos parâmetros de normalidade.

Atendendo à descrição clínica efetuada, qual dos seguintes diagnósticos é o mais provável?

- (A) Episódio depressivo major.
- (B) Perturbação de adaptação de tipo ansioso.
- (C) Perturbação de adaptação de tipo depressivo.
- (D) Perturbação de ansiedade generalizada.
- (E) Perturbação de pânico.



51. Um homem de 72 anos é trazido a consulta de medicina geral e familiar pela sua esposa para uma consulta de vigilância. Ele tem tido perda progressiva de memória e das capacidades de planeamento ao longo dos últimos quatro anos. A esposa refere ainda que o doente tem perdido capacidades nos autocuidados, nos últimos seis meses, após um episódio transitório e breve de incapacidade de mover o braço direito, de que recuperou sem défices físicos residuais. Ele refere que não se sente triste e que continua a retirar muita satisfação em assistir a jogos de futebol e em visitar os seus netos. Tem antecedentes de diabetes *mellitus* tipo 2 controlada com insulina e hipertensão arterial tratada com lisinopril. Foi fumador durante 40 anos, tendo deixado de fumar há 10 anos. Ele tem excesso de peso e apresenta-se com uma postura cordial e energética. Ao exame físico apresenta fraqueza bilateral e simétrica dos membros superiores e inferiores.

Qual dos seguintes diagnósticos é o mais provável?

- (A) Demência vascular.
- (B) Demência de Alzheimer.
- (C) Doença de Parkinson.
- (D) Doença de Pick.
- (E) Episódio depressivo major com características atípicas.

52. Um homem de 64 anos vem ao serviço de urgência após notar, desde há uma hora, fraqueza do braço esquerdo e dificuldade em falar. A história médica revela hipertensão arterial. Os sinais vitais são temperatura 37°C, frequência respiratória 16/min, frequência cardíaca 80/min e pressão arterial 180/70 mm Hg. Ao exame físico o doente está acordado e alerta, mas o discurso é arrastado. Ao exame neurológico apresenta força muscular grau 2/5 no membro superior esquerdo e 5/5 nos restantes membros. O exame de sensibilidade não mostra alterações. O restante exame físico encontra-se dentro dos parâmetros de normalidade. Ele não tem sangue oculto nas fezes. A TC do crânio realizada de imediato não mostra alterações.

Qual das seguintes alternativas é o tratamento inicial mais adequado?

- (A) Alteplase.
- (B) Aspirina.
- (C) Heparina de baixo peso molecular.
- (D) Heparina não fracionada.
- (E) Varfarina.

53. Um homem de 50 anos, casado, vem a consulta de medicina geral e familiar pedir para que a sua esposa, de 42 anos, seja submetida a laqueação tubar bilateral. Ela tem antecedentes de síndrome antifosfolipídico e de enfarte agudo de miocárdio há dois meses. Atualmente está medicada com carvedilol, sinvastatina e ácido acetilsalicílico. O casal tem um filho em comum, com 10 anos. O parto foi eutócico, às 36 semanas de gravidez.

Qual das seguintes atitudes é a mais adequada?

- (A) Convocar a mulher para consulta.
- (B) Programar colocação de dispositivo intrauterino de cobre.
- (C) Programar colocação de dispositivo intrauterino com levonorgestrel.
- (D) Prescrever de imediato progestativo oral.
- (E) Referenciar para laqueação tubar bilateral.



54. Uma menina de 25 meses é trazida ao consultório médico pelo pai para consulta de vigilância. A criança tem sido seguida por si desde os 12 meses, quando a família se mudou para esta cidade. No último ano, tem mantido uma evolução estatural e ponderal no percentil 10 e de perímetro cefálico no percentil 25. Tem o programa nacional de vacinação atualizado, mas não efetuou vacina pneumocócica conjugada. Ela teve um episódio de convulsão febril 24 horas após a 4.<sup>a</sup> dose de vacina DTPa, nove meses antes. Do ponto de vista de desenvolvimento, consegue correr, desenhar uma linha horizontal e usar a colher. Ela diz «ba ba», «da da» e outros sons repetitivos com consoantes, mas ainda não verbaliza palavras de forma clara. Questiona o pai se tem alguma preocupação acerca da filha. Ele encolhe os ombros e diz «Penso que não, mas ela teve muitas constipações nos últimos meses». O exame físico encontra-se dentro dos parâmetros de normalidade.

Qual dos seguintes diagnósticos é o mais provável?

- (A) Défice auditivo.
- (B) Desenvolvimento normal.
- (C) Fibrose quística.
- (D) Hipotireoidismo adquirido.
- (E) Perturbação do espectro do autismo.

55. Um homem de 72 anos é admitido no hospital por dor localizada na base do pulmão esquerdo, desencadeada com a inspiração, com agravamento progressivo desde há quatro dias. Classifica a dor com intensidade 9/10, não controlada com a toma de paracetamol + tramadol, iniciada há 48 horas. Há seis semanas, o doente teve dor na mesma localização, secundária a quadro identificado como pleurisia da base esquerda. Na altura, a dor melhorou com a toma de anti-inflamatório não esteroide. A radiografia do tórax então realizada não revelou alterações. Os sinais vitais são temperatura 37,8°C, frequência respiratória 18/min, frequência cardíaca 110/min e pressão arterial 160/94 mm Hg; SpO<sub>2</sub> 88 % (ar ambiente); IMC 26 kg/m<sup>2</sup>. Ao exame físico o doente apresenta-se com o tronco fletido pela dor. Apresenta macicez à percussão na base do hemitórax esquerdo e atrito no andar médio do pulmão esquerdo. A auscultação cardíaca encontra-se dentro dos parâmetros de normalidade.

Os resultados dos estudos analíticos revelam:

**Sangue**

Leucócitos	9 200/mm <sup>3</sup>
Neutrófilos, segmentados	58 %
Basófilos	1 %
Linfócitos	35 %
Monócitos	6 %

O raio-X do tórax obtido na admissão mostra a presença de líquido livre, ocupando o terço inferior do campo pulmonar esquerdo.

Qual dos seguintes é o exame de diagnóstico mais adequado?

- (A) Broncoscopia.
- (B) Doseamento do antigénio carcinoembrionário.
- (C) Ecocardiograma.
- (D) TC do tórax.
- (E) Toracocentese.



56. Uma mulher de 59 anos vem à consulta hospitalar por cansaço fácil, perda de peso não quantificada, náuseas, anorexia, parestesias nas mãos e pés e prurido cutâneo disperso com quatro meses de evolução. Menciona ainda episódios frequentes de dejeções líquidas. A história médica revela hipertensão arterial. A medicação habitual inclui valsartan, hidroclorotiazida, bisoprolol e omeprazol. É fumadora de 30 UMA e nega hábitos etílicos. Os antecedentes familiares incluem doença policística do rim. Os sinais vitais são temperatura 36°C, frequência respiratória 16/min, frequência cardíaca 90/min e pressão arterial 169/98 mm Hg. Ela mede 162 cm de altura e pesa 68 kg; IMC 26 kg/m<sup>2</sup>. Ao exame físico apresenta palidez da pele e mucosas. A auscultação pulmonar revela crepitações bibasais e verifica-se edema das mãos e pés. A auscultação cardíaca encontra-se dentro dos parâmetros de normalidade.

Os resultados dos estudos analíticos revelaram:

Soro		Sangue	
Creatinina	4,9 mg/dL	Hemoglobina	9,7 g/dL
Azoto ureico	45 mg/dL		
Glucose	101 mg/dL		
Sódio	132 mEq/L		
Potássio	6,1 mEq/L		
Cloro	111 mEq/L		

A ecografia renal revela rins de dimensões aumentadas, com múltiplos nódulos de natureza quística.

Qual das seguintes alternativas é o próximo passo mais adequado na gestão desta doente?

- (A) Referenciar para diálise.
- (B) Solicitar análise dos genes *PKD1* e *PKD2*.
- (C) Solicitar biópsia renal.
- (D) Solicitar ecocardiograma.
- (E) Solicitar TC renal.

57. Uma mulher de 32 anos recorre ao serviço de urgência por ptose palpebral à esquerda e diplopia binocular com vários meses de evolução e agravamento progressivo. Refere que as queixas se agravam no final do dia e menciona ainda astenia e ligeira dispneia. A história médica revela hipertensão arterial moderada e a medicação habitual inclui perindopril. É fumadora de 30 cigarros por dia desde há 10 anos. O exame oftalmológico revela acuidade visual bilateral de 20/20 em ambos os olhos. Verifica-se aumento da ptose palpebral no olhar forçado para cima e enfraquecimento na oclusão palpebral. Os reflexos pupilares e os exames biomicroscópico e fundoscópico encontram-se dentro dos parâmetros de normalidade.

Qual dos seguintes diagnósticos é o mais provável?

- (A) Doença de Graves.
- (B) Miastenia *gravis*.
- (C) Oftalmoplegia externa progressiva crónica.
- (D) Paralisia do terceiro par craniano.
- (E) Síndrome de Kearns-Sayre.



58. Um lactente de 11 meses é trazido ao serviço de urgência por se encontrar sem micções nas últimas oito horas e estar menos ativo do que habitualmente. A mãe refere febre com três dias de evolução, associada a vômitos (dois a três episódios/dia), recusa alimentar importante e dejeções diarreicas (seis a oito dejeções líquidas diárias, sem sangue ou muco). Observa o menino no colo da mãe, que dirige o olhar e sorri, mas mantendo a cabeça sobre o ombro da mãe. A pele e mucosas estão pálidas, os lábios secos e os pés frios ao toque.

Qual das seguintes alternativas é a alteração mais provável de encontrar no exame físico?

- (A) Frequência cardíaca de 152/min.
  - (B) Frequência respiratória de 18/min.
  - (C) Pressão arterial de 40/23 mm Hg.
  - (D) Saturação periférica de O<sub>2</sub> de 88%.
  - (E) Tempo de preenchimento capilar de cinco segundos.
59. Um homem de 21 anos, estudante de medicina, vem ao consultório médico por queixas de isolamento desde há seis meses. Ele conta que sente medo de ser agressivo com outras pessoas, em particular crianças, pelo que tem evitado sair de casa, especialmente para locais onde as possa encontrar. Descreve imagens mentais de agressividade que causam grande ansiedade. A história médica revela asma brônquica até ter entrado para a faculdade. Consome bebidas alcoólicas em contexto social; não é fumador e nega consumo de substâncias ilícitas. À observação apresenta humor ansioso, não se apurando a presença de atividade delirante ou alucinatória.

Qual das seguintes alternativas constitui a afirmação mais adequada para transmitir ao doente neste momento?

- (A) «Compreendo o seu sofrimento. Procure-me quando tiver estes pensamentos.»
  - (B) «Estes pensamentos causam sofrimento porque ocorrem contra a sua vontade.»
  - (C) «Não se preocupe com esses pensamentos. Vão passar com o tempo.»
  - (D) «Quando tiver estes pensamentos tente distrair-se com qualquer coisa agradável.»
  - (E) «Talvez seja melhor evitar o contacto com crianças sem estar acompanhado.»
60. Um homem de 66 anos vem ao consultório médico por fraqueza generalizada e câimbras desde há três meses. Ele não tem antecedentes patológicos de relevo e não toma medicação ou suplementos dietéticos. Os sinais vitais são temperatura 37,2°C, frequência respiratória 18/min, frequência cardíaca 82/min e pressão arterial 110/64 mm Hg. Ele mede 178 cm de altura e pesa 72 kg; IMC 23 kg/m<sup>2</sup>. O exame físico revela perda de massa muscular. O exame neurológico revela fasciculações nos membros inferiores, com reflexos hiperativos. A sensibilidade é normal. O estado mental encontra-se dentro dos parâmetros de normalidade.

Qual das seguintes complicações desta condição é a mais provável de ocorrer?

- (A) Cegueira.
- (B) Demência.
- (C) Disfagia.
- (D) Disfunção intestinal e vesical.
- (E) Neoplasia secundária.



61. Uma mulher de 82 anos, acamada, é trazida ao serviço de urgência por desenvolvimento progressivo de vômitos, paragem da emissão de fezes e distensão abdominal desde há dois dias. A história médica revela diabetes *mellitus* tipo 2, insuficiência cardíaca e acidente vascular cerebral aos 76 anos. A medicação habitual inclui metformina, furosemida, digoxina, gabapentina e opioide transdérmico por dor crónica. O exame físico revela marcada distensão abdominal, timpanismo, ausência de ruídos peristálticos e discreta dor à palpação abdominal, sem sinais de irritação peritoneal.

Os resultados dos estudos analíticos revelam:

<b>Soro</b>		<b>Sangue</b>	
Creatinina	3,5 mg/dL	Hemoglobina	12 g/dL
Proteína C reativa	30 mg/L	Leucócitos	11 000/mm <sup>3</sup>
Sódio	130 mEq/L		
Potássio	3,0 mEq/L		
Cálcio total	8,2 mg/dL		

O raio-X abdominal simples em decúbito mostra distensão marcada do cólon direito e do colón transverso.

Qual das seguintes alternativas é o próximo passo mais adequado?

- (A) Prescrever fluidoterapia endovenosa.
  - (B) Prescrever neostigmina oral.
  - (C) Solicitar colonoscopia.
  - (D) Solicitar retossigmoidoscopia rígida.
  - (E) Solicitar TC abdominal com contraste.
62. Uma mulher de 37 anos vem ao consultório médico por dificuldade progressiva em caminhar, dormência nos membros inferiores e incontinência urinária desde há duas semanas. Refere ter sido saudável até então, mas lembra-se de um episódio de visão turva do olho esquerdo há três anos, que durou aproximadamente uma semana. Reporta também um episódio de dormência da face, um ano antes, que durou vários dias. Ela não faz medicação habitual. Os sinais vitais encontram-se dentro dos parâmetros de normalidade. A acuidade visual, com lentes de correção, é de 20/20 no olho direito e 20/100 no olho esquerdo. A fundoscopia do olho esquerdo mostra disco óptico pálido e defeito aferente papilar. O tónus muscular nos membros inferiores está aumentado. A força muscular é de 4/5 nos membros inferiores, bilateralmente, e os reflexos osteotendinosos profundos 2+ nos membros superiores e 3+ nos membros inferiores. O sinal de Babinsky está presente bilateralmente. A marcha é rígida e de base alargada. A sensibilidade dolorosa e vibratória está diminuída abaixo do nível T6.

Qual das seguintes alternativas é a mais adequada para confirmar o diagnóstico etiológico?

- (A) Potenciais evocados auditivos do tronco cerebral.
- (B) Potenciais evocados visuais.
- (C) Punção lombar para exame de líquido cefalorraquidiano.
- (D) RM cerebral.
- (E) Teste de medição dos campos visuais.



63. Um homem de 64 anos, construtor civil, vem à consulta por artralguas dos joelhos, mais intensas à direita, de evolução progressiva nos últimos três meses. Refere ainda claudicação da marcha e incapacidade para desempenhar a sua atividade laboral. A história médica revela neoplasia gástrica há 10 anos, tratada com ressecção gástrica. Ele não faz medicação e nega consumo de tabaco. Tem hábitos etílicos marcados (80 g/dia). Os sinais vitais são temperatura 36°C, frequência respiratória 14/min, frequência cardíaca 73/min e pressão arterial 138/72 mm Hg. Ao exame físico apresenta dor de intensidade 6/10 na mobilização ântero-posterior do joelho direito e 4/10 no joelho esquerdo. O restante exame físico e resultados dos estudos analíticos encontram-se dentro dos parâmetros de normalidade. O raio-X dos joelhos mostra diminuição da interlinha interarticular, afilamento da camada perióstica, esclerose subcondral e osteofitose da superfície articular, bilateralmente.

Qual das seguintes alternativas é a explicação mais provável para as alterações radiológicas?

- (A) Artrite reativa.
  - (B) Condromalácia.
  - (C) Lesões metastáticas.
  - (D) Osteoartrose.
  - (E) Osteoporose.
64. Uma mulher de 26 anos, primigesta, vem ao consultório médico, às 30 semanas de gestação, por tosse noturna e pieira desde há aproximadamente cinco semanas. A doente refere agravamento dos sintomas de manhã. A tosse é ocasionalmente produtiva com muco transparente e por vezes associa-se a rouquidão e irritação na orofaringe. Ela não tem tido febre. A gravidez tem decorrido sem complicações até ao momento, referindo apenas dispepsia ocasional que tipicamente alivia com antiácidos de venda livre. Está medicada com polivitamínico pré-natal. Deixou de fumar quando engravidou. Refere história familiar de atopia na mãe e no irmão, com sintomatologia típica de febre dos fenos, e que, enquanto criança, ela própria teve alguns episódios de pieira. Desde há dois anos que tem dois cães em casa. Ela trabalha como rececionista num consultório pediátrico. Os sinais vitais são temperatura 37°C, frequência respiratória 14/min, frequência cardíaca 86/min e pressão arterial 108/62 mm Hg. A auscultação pulmonar revela sibilos expiratórios e roncos de timbre rude.

Qual das seguintes alternativas é o próximo passo mais adequado nesta doente?

- (A) Elevar a cabeceira da cama.
- (B) Pedir testes de função pulmonar.
- (C) Referenciar para gastroenterologia.
- (D) Referenciar para imunoalergologia.
- (E) Repetir auscultação pulmonar de manhã, altura em que os sintomas são mais acentuados.





65. Uma mulher de 32 anos é referenciada pelo médico assistente para o serviço de urgência por suspeita de gravidez ectópica. Apresenta-se em amenorreia de sete semanas. Os antecedentes obstétricos incluem uma gestação e uma cesariana segmentar transversal há 15 meses. Refere ter estado a amamentar até há dois meses, pelo que não fazia contraceção. A mulher é emigrante em França, para onde regressará de carro daqui a quatro dias. Não tem antecedentes pessoais ou familiares de relevo e não faz medicação. Os sinais vitais são temperatura 36,9°C, frequência respiratória 14/min, frequência cardíaca 94/min e pressão arterial 106/68 mm Hg. Ela mede 162 cm de altura e pesa 59 kg; IMC 23 kg/m<sup>2</sup>. O exame ginecológico revela perda hemática escassa pelo orifício cervical externo e toca-se tumefação dolorosa na região anexial direita. O restante exame físico está dentro dos parâmetros de normalidade. Na ecografia pélvica transvaginal observa-se endométrio com 8 mm de espessura, sem sinais de gravidez intrauterina e com pequena quantidade de líquido no fundo de saco de Douglas. Deteta-se ainda imagem sugestiva de saco gestacional com 32 mm na trompa direita, sem embrião visível.

Os resultados dos estudos analíticos revelam:

<b>Soro</b>		<b>Sangue</b>	
Creatinina	0,8 mg/dL	Eritrócitos	$3,6 \times 10^9/L$
AST	18 U/L	Hemoglobina	11,3 g/dL
ALT	24 U/L	Leucócitos	6 430/mm <sup>3</sup>
$\beta$ -hCG	4 350 UI/L [N < 5 UI/L]	Plaquetas	$221 \times 10^9/L$
		Hematócrito	39 %

Qual dos seguintes fatores presentes nesta mulher favorece o tratamento cirúrgico em detrimento do tratamento com metotrexato?

- (A) Amamentação recente.
- (B) Dimensão do saco gestacional.
- (C) Duração da amenorreia.
- (D) Necessidade de viajar.
- (E) Valor da hemoglobina.



66. Uma mulher de 42 anos, costureira, recorre a consulta de medicina geral e familiar por perda de peso correspondente a 13 % do peso corporal em quatro meses. Menciona ainda astenia e anorexia. Nega outros sintomas. A história médica revela «depressão crónica grave», não medicada, doença hemorroidária, colecistectomia por litíase e histerectomia. É fumadora de 30 UMA. Os sinais vitais são temperatura 36,5°C, frequência cardíaca 76/min e pressão arterial 130/85 mm Hg. O exame físico revela abdómen indolor, sem organomegalias e com aorta abdominal palpável.

Os resultados dos estudos analíticos revelam:

<b>Soro</b>		<b>Sangue</b>	
Glucose	87 mg/dL	Hemoglobina	10 g/dL
AST	32 U/L	VGM	69 fL
ALT	35 U/L	Leucócitos	5 500/mm <sup>3</sup>
Proteínas		Plaquetas	350 × 10 <sup>9</sup> /L
Albumina	3 g/dL		

Qual dos seguintes é o exame de diagnóstico adicional mais adequado?

- (A) Colonoscopia total.  
 (B) Colonoscopia virtual.  
 (C) Ecografia abdominal.  
 (D) Pesquisa de sangue oculto nas fezes.  
 (E) Sigmoidoscopia.
67. Uma menina de 6 anos é trazida ao serviço de urgência por dor abdominal e vômitos incoercíveis com 24 horas de evolução. A mãe refere emagrecimento no último mês (cerca de 2 kg) e noção de polidipsia. A história médica não revela antecedentes patológicos. Os sinais vitais são temperatura 36,8°C, frequência respiratória 42/min, frequência cardíaca 102/min e pressão arterial 110/68 mm Hg; SpO<sub>2</sub> 99 % (ar ambiente). Ao exame físico apresenta-se colaborante, mas lentificada, com ar doente, lábios secos e olhos encovados. O abdómen é mole e depressível, não doloroso à palpação superficial ou profunda. O restante exame físico, incluindo auscultação cardíaca e pulmonar, encontra-se dentro dos parâmetros de normalidade. A glicemia capilar mostra a expressão «HIGH» e a cetonemia capilar é de 6 mmol/L (N < 1 mmol/L).

Os resultados dos estudos analíticos revelam:

<b>Soro</b>		<b>Gases (venoso)</b>	
Glicose	430 mg/dL	PCO <sub>2</sub>	28 mm Hg
Sódio	129 mEq/L	pH	7,18
Potássio	3,4 mEq/L	Bicarbonato	8 mEq/L
Cloro	108 mEq/L	Anion gap	14

Qual das seguintes alternativas é a opção terapêutica mais adequada neste momento?

- (A) Bólus de bicarbonato de sódio 8,4 %.  
 (B) Bólus de NaCl 0,9 %.  
 (C) Bólus de NaCl 20 %.  
 (D) Insulina rápida subcutânea.  
 (E) Perfusão de NaCl 0,9 % para necessidades basais e défice.



68. Um homem de 54 anos é trazido ao serviço de urgência em ambulância, quinze minutos depois de a sua filha o ter encontrado inconsciente e sem responder a estímulos deitado no sofá de sua casa. O médico da equipa de emergência extra-hospitalar reporta que a glicemia no local era de 21 mg/dL, que melhorou após administração de dextrose a 30 % endovenosa. A filha diz que a última vez que viu o pai foi há dois dias, e nessa altura referia estar com uma gastroenterite com náuseas, vômitos e diarreia. A história médica revela diabetes *mellitus* tipo 2, hipertensão arterial e hipertrofia benigna da próstata. A medicação habitual inclui glibenclamida, metformina e lisinopril. Bebe quatro copos de vinho por dia e fuma um cigarro diariamente. Ele tem 172 cm de altura e pesa 80 kg; IMC 27 kg/m<sup>2</sup>. Os sinais vitais são temperatura 37,7°C, frequência respiratória 20/min, frequência cardíaca 122/min e pressão arterial 94/60 mm Hg; SpO<sub>2</sub> 96 % (ar ambiente). O doente aparenta estar clinicamente mal. Está letárgico, move todos os membros espontaneamente. As pupilas medem 3 mm de diâmetro e são reativas à luz e à acomodação. As mucosas estão secas e a pele está fria e húmida. A auscultação pulmonar encontra-se dentro dos parâmetros de normalidade.

Os resultados dos estudos analíticos revelaram:

**Soro**

Creatinina	5,2 mg/dL
Azoto ureico	98 mg/dL
Glucose	27 mg/dL
Sódio	130 mEq/L
Potássio	5,6 mEq/L
Cloro	99 mEq/L
Bicarbonato	17 mEq/L

Qual das seguintes alternativas é a explicação mais provável para o quadro clínico descrito?

- (A) Aumento do metabolismo da glicose, em contexto de sépsis.
- (B) Depleção dos depósitos de glicogénio hepático, induzida pelo álcool.
- (C) Diminuição da depuração do secretagogo da insulina.
- (D) Inibição da gluconeogénese hepática, induzida por medicamentos.
- (E) Secreção descontrolada da insulina, devido a tumor endócrino.



69. Um homem de 74 anos recorre ao serviço de urgência, pelas 8 horas da manhã, por incapacidade de urinar desde há 12 horas, associada a dor hipogástrica. Refere ainda hesitação urinária, jato interrompido, polaquiúria e noctúria (três a quatro micções noturnas) com cinco anos de evolução. Realizou estudo analítico recente, com ureia e creatinina normais e PSA total de 2,5 ng/mL (N 0,0-4,0 ng/mL). A história médica revela diabetes *mellitus* tipo 2 e dislipidemia e a medicação habitual inclui metformina, ezetimibe e atorvastatina. Os sinais vitais são temperatura 36,6°C, frequência respiratória 19/min e frequência cardíaca 95/min. O exame físico revela tumefação hipogástrica com maciez à percussão. Ao toque retal, verifica-se próstata indolor, com volume superior a 70 cm<sup>3</sup> bem delimitada, de consistência elástica e sem nódulos identificáveis. Não há lesões endoluminais palpáveis na ampola retal; o tónus esfinteriano é adequado e a luva não mostra presença de sangue.

Os resultados dos estudos analíticos realizados no serviço de urgência revelam:

<b>Soro</b>		<b>Sangue</b>	
Creatinina	2,1 mg/dL	Hemoglobina	13,5 g/dL
		Leucócitos	5 400/mm <sup>3</sup>
		Neutrófilos	45 %
		Linfócitos	38 %

Qual das seguintes alternativas é a causa mais provável do quadro clínico?

- (A) Cancro da próstata.
- (B) Hiperplasia benigna da próstata.
- (C) Neoplasia do sigmoide.
- (D) Neoplasia vesical.
- (E) Prostatite.



70. Uma mulher de 36 anos, de origem asiática, vem ao consultório médico por cefaleia intensa associada a náusea e vômitos nos últimos três dias. Ela notou também uma erupção cutânea ligeira no tronco e membros superiores. Não tem antecedentes médicos de relevo. É doméstica e não viajou recentemente. Os sinais vitais são temperatura 39,6°C, frequência respiratória 16/min, frequência cardíaca 88/min e pressão arterial 100/66 mm Hg. Ao exame físico aparenta estar moderadamente desconfortável. Está com cefaleia intensa e náusea intratável. Está vígil, orientada no tempo e espaço. A observação da pele revela uma erupção maculopapular não pruriginosa do tronco e raízes dos membros. O exame ocular revela fotofobia moderada e fundoscopia normal. Não tem rigidez da nuca. O restante exame físico, incluindo neurológico, encontra-se dentro dos parâmetros de normalidade.

Os resultados dos estudos analíticos são:

**Sangue**

Hemoglobina	11,4 g/dL
Leucócitos	8 400/mm <sup>3</sup>
Linfócitos	55 %
Plaquetas	141 × 10 <sup>9</sup> /L

O exame da urina é normal e o teste de gravidez é negativo.

Qual das seguintes alternativas é a mais provável de encontrar na TC do crânio?

- (A) Desvio das estruturas da linha média para a direita.
- (B) Hidrocefalia.
- (C) Sangue no espaço subaracnoide.
- (D) Ventrículos *em fenda*.
- (E) Nenhuma alteração.

71. Um homem de 67 anos vem ao consultório médico por dispneia progressiva com dois dias de evolução e tosse não produtiva com agravamento desde há cinco dias. Ele diz que teve de dormir com a cabeceira elevada na última noite, por causa destes sintomas. A história médica revela hipertensão arterial tratada com bisoprolol. Fuma 20 cigarros por dia desde há 45 anos e bebe seis caixas de cerveja semanalmente. Os sinais vitais são temperatura 38,1°C, frequência respiratória 24/min, frequência cardíaca 110/min e pressão arterial 92/56 mm Hg; SpO<sub>2</sub> 86 % (ar ambiente). Ele tem 169 cm de altura e pesa 86 kg; IMC 30 kg/m<sup>2</sup>. A auscultação cardíaca mostra taquicardia e sons apagados, sem murmúrio apreciável, e a auscultação pulmonar revela roncocal e crepitações bilaterais. O raio-X do tórax revela infiltrado pulmonar bilateral e alargamento da silhueta cardíaca. O ecocardiograma revela fração de ejeção de 0,30.

Qual das seguintes alternativas mais provavelmente reduz o risco de mortalidade a longo prazo?

- (A) Aspirina.
- (B) Digoxina.
- (C) Furosemida.
- (D) Lisinopril.
- (E) Nitroglicerina.



72. Uma mulher de 39 anos vem a consulta hospitalar por lombalgia com seis meses de evolução, associada a rigidez matinal de várias horas e elevação da velocidade de sedimentação eritrocitária em análises iniciais. A dor obriga a doente a levantar-se de noite e a caminhar um pouco até melhorar. Faz etoricoxib em SOS quando tem dor mais intensa. Neste período, teve um episódio de uveíte anterior do olho direito, da qual recuperou após ciclo de prednisolona prescrito no serviço de urgência. Ela não tem antecedentes patológicos de relevo e é nuligesta. Fuma 25 cigarros por dia desde há 15 anos. Os sinais vitais são temperatura 36°C, frequência cardíaca 89/min e pressão arterial 116/78 mm Hg. Ela tem 169 cm de altura e pesa 61 kg; IMC 21 kg/m<sup>2</sup>. Ao exame físico não tem gânglios palpáveis e não apresenta alterações cutâneas. Tem boa expansão torácica e a auscultação cardíaca e pulmonar encontra-se dentro dos parâmetros de normalidade. Apresenta dor à palpação das apófises espinhosas da coluna vertebral lombar e na palpação das linhas sacroilíacas, bilateralmente. O restante exame musculoesquelético não mostra alterações.

Os resultados dos estudos analíticos revelam:

<b>Soro</b>		<b>Sangue</b>	
Creatinina	1,1 mg/dL	Hemoglobina	11,5 g/dL
Azoto ureico	35 mg/dL	HCM	31 pg/célula
AST	23 U/L	VGM	95 fL
ALT	35 U/L	Leucócitos	5 100/mm <sup>3</sup>
Fosfatase alcalina	120 U/L	Neutrófilos, segmentados	61 %
Proteína C reativa	130 mg/L	Linfócitos	25 %
Sódio	135 mEq/L	Plaquetas	198 × 10 <sup>9</sup> /L
Potássio	4,0 mEq/L	Velocidade de sedimentação eritrocitária	58 mm/1. <sup>a</sup> hora

Qual dos seguintes estudos é o mais adequado para confirmar o diagnóstico etiológico mais provável?

- (A) Colonoscopia.
- (B) Densitometria óssea.
- (C) Doseamento de anticorpo antinuclear.
- (D) Doseamento de fator reumatoide.
- (E) RM das articulações sacroilíacas.



73. Um homem de 53 anos, professor de fotografia, volta ao consultório médico, acompanhado pela sua mulher, para seguimento de quadro de fadiga e insónia com cinco meses de evolução. A mulher está preocupada porque ele está a perder a memória e não se consegue manter acordado. Refere que adormece quando vê filmes, quer em casa, quer na escola. Está preocupada com o facto de o marido poder perder o emprego. Recentemente, ele esteve envolvido num acidente de viação. Está convencida que a sonolência é resultado da exposição aos venenos dos produtos químicos que usa no processamento de fotografias na sua câmara escura. Ele fez uma prova de esforço há quatro semanas, que foi negativa para doença isquémica coronária.

Os resultados dos estudos analíticos realizados nessa altura revelaram:

**Soro**

Glucose	97 mg/dL
Colesterol	
LDL	176 mg/dL
Triglicérideos	119 mg/dL

Todos os outros resultados laboratoriais obtidos na mesma altura encontram-se dentro dos parâmetros de normalidade.

Hoje, os sinais vitais são temperatura 36,9°C, frequência respiratória 16/min, frequência cardíaca 62/min e pressão arterial 140/88 mm Hg. Ele tem 178 cm de altura e pesa 95 kg; IMC 30 kg/m<sup>2</sup>. O exame físico não mostra alterações e é idêntico ao exame efetuado há dois meses.

Qual das seguintes alternativas melhor explica o quadro atual do doente?

- (A) Apneia obstrutiva do sono.
- (B) Epilepsia do lobo temporal.
- (C) Hipoglicemia.
- (D) Narcolepsia.
- (E) Toxicidade hepática.

74. Um homem de 60 anos, gestor de empresas, recorre a consulta de medicina geral e familiar para reavaliação de queixas de ejaculação precoce, que apresenta desde há dois anos. O doente tem antecedentes de diabetes *mellitus* tipo 2, controlada com medidas dietéticas, e toma aspirina diariamente. Na consulta anterior, o doente tinha sido referenciado para consulta de psicologia, para terapia comportamental. No entanto, ele está desiludido com os resultados deste tratamento, pelo facto de ser necessária a participação da sua parceira sexual. Desde o divórcio, há dois anos, o doente tem mantido atividade sexual com várias mulheres e gostaria de saber se há alguma medicação que o poderá ajudar com os seus problemas sexuais. Os sinais vitais e exame físico encontram-se dentro dos parâmetros de normalidade. A glicemia capilar é 128 mg/dL.

Qual das seguintes alternativas é o tratamento mais adequado para este doente?

- (A) Alprostadil.
- (B) Sertralina.
- (C) Sildenafil.
- (D) Tansulosina.
- (E) Testosterona.



75. Um homem de 43 anos vem ao consultório médico por queixas recorrentes de pirose e regurgitação desde há seis meses. Não tem antecedentes patológicos de relevo. Os sinais vitais são temperatura 36,5°C, frequência respiratória 20/min, frequência cardíaca 60/min e pressão arterial 130/75 mm Hg. Ele tem 171 cm de altura e pesa 94 kg; IMC 32 kg/m<sup>2</sup>. O exame físico encontra-se dentro dos parâmetros de normalidade.

Os resultados dos estudos analíticos revelam:

<b>Soro</b>		<b>Sangue</b>	
Creatinina	0,6 mg/dL	Hemoglobina	13 g/dL
Sódio	146 mEq/L	Leucócitos	8 000/mm <sup>3</sup>
Potássio	4,3 mEq/L		

A endoscopia digestiva alta revela a presença de hérnia do hiato com sinais de esofagite distal.

Qual das seguintes alternativas é a causa subjacente mais provável do quadro clínico descrito?

- (A) Aumento da pressão do esfíncter esofágico inferior.
- (B) Desenrolamento das fibras do esfíncter esofágico inferior, causando migração intra-abdominal do esôfago distal.
- (C) Diminuição da pressão basal do esfíncter esofágico inferior e do comprimento da porção intra-abdominal do esôfago distal.
- (D) Encerramento progressivo do ângulo de His.
- (E) Hipersecreção ácida gástrica.





Página propositadamente deixada em branco



Página propositadamente deixada em branco





Impressão e acabamento  
Imprensa Nacional-Casa da Moeda, S. A.  
2020

